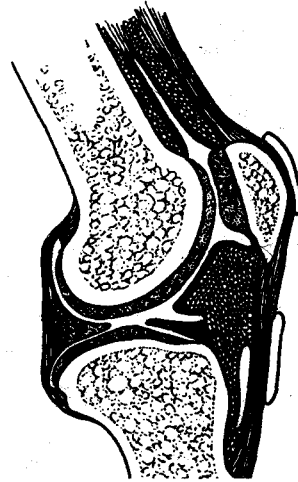
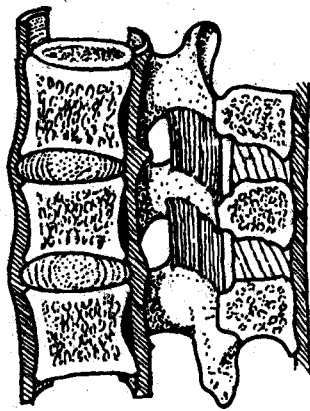
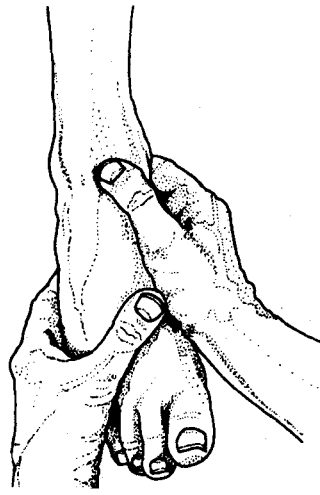
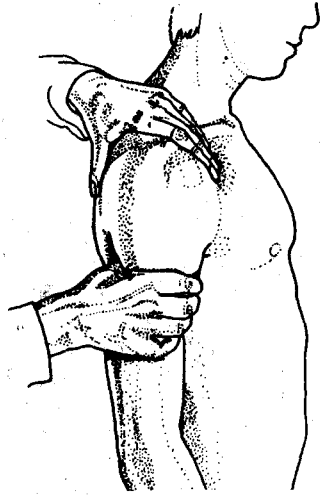


• КЛИНИЧЕСКАЯ ДИДНОСТИКД •

БОЛЕЗНЕЙ СУСТАВОВ

Майкл Доэртииджон Доэрти



Clinical Examination in Rheumatology

Michael Doherty MA, MD, MRCP

*Rheumatology Unit,
City Hospital, Nottingham*

John Doherty BA, Dip AD

Port Hope, Ontario, Canada

Wolfe Publishing Ltd

Серия «Медицина XXI века»

Майкл Доэрти Джон Доэрти

КЛИНИЧЕСКАЯ ДИАГНОСТИКА
БОЛЕЗНЕЙ СУСТАВОВ

МИНСК
«ТИВАЛИ»
1993

Серия основана в 1993 году
Составление серии В.А.Гавриленко

УДК 616.72-07

Доэрти М., Доэрти Дж.

Клиническая диагностика болезней суставов /Пер. с англ. А.Г.Матвейкова. — Мн.: Тивали, 1993. — 144с. — (Медицина XXI века). — ISBN 985-6034-01-9.

В книге описаны основные симптомы и методы диагностики важнейших поражений костно-суставного аппарата, включая позвоночник и периартикулярные ткани. Все описанные методы не требуют специального оборудования и легко выполнимы в повседневной врачебной практике.

Данное практическое руководство, не имеющее себе аналогов в отечественной медицинской литературе, будет полезно как начинающим, так и опытным ревматологам, терапевтам, ортопедам-травматологам, хирургам, невропатологам, а также студентам медицинских институтов.

Табл. 10. Ил. 349.

Перевод подготовлен по изданию: Doherty M., Doherty J. Clinical examination in rheumatology. — London: Wolf Publishing Ltd., 1992.

Перевод с английского и научная редакция канд.мед.наук А.Г.Матвейкова

Производственно-практическое издание

Доэрти Майкл, Доэрти Джон

Клиническая диагностика болезней суставов

Ответственный за выпуск В.А.Гавриленко

Художественный редактор Д.И.Колодинский

Подписано в печать с оригинал-макета 28.10.93. Формат 60х84 1/8.

Бумага офсетная N 1. Гарнитура Тайме. УСЛ.-ПСЧЛ. 15,3. Тираж 50000 экз.

Заказ 1002.

«Тивали». Лицензия ЛВ N 336. 220029, г.Минск, Коммунальный пер., 3.

Отпечатано в типографии издательства «Белорусский Дом печати».

220013, Минск, пр. Скорины, 79.

д 4108040700

ISBN 0-7234-1685-0

ISBN 985-6034-01-9

© Составление серии. В.А.Гавриленко, 1993

© ^{Wolf} Publishing Ltd., 1992

© ^{Перевод} Д- А.Г.Матвейков, 1993

Содержание

Предисловие	5
1 Введение	7
2 Предварительное ревматологическое обследование	23
3 Кисть	33
4 Локоть	52
5 Плечо	63
6 Позвоночник и крестцово-подвздошные суставы	75
7 Тазобедренный сустав	95
8 Коленный сустав	107
9 Голеностопный сустав и стопа	123
10 Височно-нижнечелюстной сустав	137
Указатель	142

Посвящается

Эмме, Джилл, Николя, Таре,
Дебби и Салли

Предисловие

Ревматологические заболевания достаточно широко распространены в общей клинической практике. И, хотя многие проблемы ограничены только поражением локомоторного аппарата, частое сочетание поражения костно-мышечной системы с другими системами организма требует от каждого врача знания основ ревматологического обследования больного.

Тщательно собранный анамнез и физикальное обследование дают практически полную, если не всю, необходимую информацию для постановки диагноза и лечения больных с ревматологическими заболеваниями. Поэтому навыки клинического исследования имеют первостепенное значение. На удивление, лишь немногие учебники по ревматологии уделяют этому достаточное внимание и дают четкие инструкции по выполнению приемов местного обследования.

Эта книга пытается восполнить данный пробел. Во многом она отражает учебный процесс со студентами второго года обучения в университете Ноттинггема, и обязана своим рождением просьбам студентов о письменном изложении программы клинических навыков. Такой глубокий интерес к методам клинического обследования отражает современную философию медицинского образования. Остальные аспекты ревматологии (рациональный подход к постановке диагноза, лабораторные и инструментальные исследования, детали отдельных заболеваний и состояний, лечение) будут отражены в следующем вы-

пуске «Ревматология - Диагноз, Обследование, Лечение.»

Во введении за короткой справкой о строении суставов и их классификацией следует обсуждение общих вопросов сбора анамнеза и клинического исследования. В главе 2 описывается «минимальное» или предварительное ревматологическое обследование, необходимое для определения и приблизительной локализации патологии локомоторной системы. Оно достаточно коротко для того, чтобы быть легко включенным в стандартные системы медицинского скрининг-осмотра. Последующие главы дают более подробную информацию (основы анатомии, характеристика болевого синдрома, методы клинического исследования) для определения суставных и околосуставных заболеваний и состояний в конкретных анатомических областях.

Мы постарались везде использовать тщательно выполненные иллюстрации. Ни одна книга не является полностью всеобъемлющей. Но мы надеемся, что данное издание содержит достаточно информации для студентов медицинских институтов, врачей-ревматологов и других специалистов, косвенно связанных с лечением больных с заболеваниями опорно-двигательного аппарата по применению знаний анатомии для определения наиболее частых и важных причин местной патологии этой системы.

Майкл Доэрти

1 ВВЕДЕНИЕ

Локомоторная система связана с произвольными движениями и поэтому структура ее основных частей отражает эту функциональную направленность.

РАЗВИТИЕ И ОСНОВНАЯ СТРУКТУРА СУСТАВОВ

Кость, хрящ и мышцы развиваются из мезенхимальной ткани. Их базовая организация является самодифференцирующейся и происходит в эмбриональном периоде (4-8 недели). Остальное время гестационного периода (фетальный период) в основном связано с процессом роста: с этого момента и на протяжении всей жизни развитие локомоторного аппарата происходит в результате его деятельности, движения, физических нагрузок. Все это помогает тканям опорно-двигательной системы адаптироваться к функциональным потребностям. С учетом врожденных анатомических аномалий следует особо остановиться на следующих моментах:

- развитие осевого скелета происходит в кранио-каудальном направлении;
- зачатки конечностей развиваются в дистальном направлении;
- верхние конечности развиваются немного быстрее нижних (поэтому инсульты во время развития конечностей поражают дистальные части рук больше, чем ног);
- количество лучей увеличивается в дистальном направлении (по одному в плече и бедре, по два в предплечье и голени, по три запястье и предплюсне, по пять в кисти и стопе);
- дерматомы, миотомы и склеротомы (ткани, имеющие одинаковую сегментарную иннервацию) дают начало соответственно кожным, мышечным и костно-суставным тканям.

Суставы являются прерывами скелета, которые позволяют контролируемые движения. Если требуется совсем небольшой объем движений, то суставные концы прочно связываются без разрывов (*синартроз*, рис. 1-3), соединяясь одним из следующих способов:

- фиброзная ткань (*синдесмоз*), практически не позволяющая никаких движений (напр., швы черепа);
- хрящ (*синхондроз*), позволяющий ограниченный объем движений.

Первично хрящевые суставы, напр., между эпифизом и диафизом, соединены гиалиновым хрящом, который постепенно оссифицируется. Вторично хрящевые суставы (симфиз) соединены сжимаемым фиброзным хрящом и, в основном, расположены в области осевого скелета (напр.,

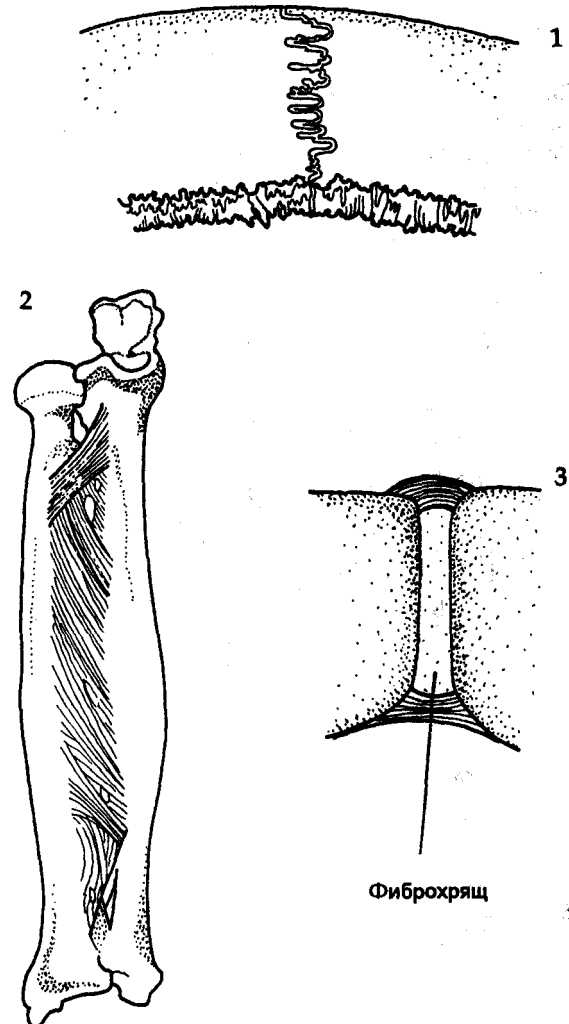


Рис. 1 - 3: Примеры синартрозов: (1) шов черепа (синдесмоз); (2) межкостная мембрана (синдесмоз); (3) симфиз (синхондроз).

лонное сочленение, межпозвонокковые суставы, грудино-ключичные суставы).

Если требуется умеренный или большой объем движений, то появляется полость, формирующая разделенный *диартрозный* или *синовиальный сустав* (рис. 4). В таких суставах концы костей покрыты гиалиновым хрящом. В некоторых суставная полость дополнительно разделена фиброзным хрящом - полностью (диски) или частично (мениски).

Сустав покрыт капсулой. Ее наружная часть является фиброзной, а внутренняя образует ворсинчатую синовиальную оболочку. Основными

функциями последней являются:

- секреция вязкой синовиальной жидкости (модифицированный ультрафильтрат плазмы), которая заполняет полость сустава, выполняя важную роль в смазывании и питании хряща;
- обеспечение с помощью эффективной макрофагальной системы очищения полости от частиц и чужого материала.

Синовиальная оболочка образует направленные внутрь, содержащие жир выросты (складки). Связки вплетаются между костями как утолщенные участки капсулы или как отдельные структуры. Место плотного прикрепления фиброзных структур (сухожилий, связок, капсулы)

к периосту и кости называется энтезисом.

Сумки представляют собой наполненные жидкостью мешки, облегчающие гладкое движение между трущимися структурами. Их внутренняя оболочка не имеет базальной мембраны и идентична синовиальной оболочке. Подкожные сумки (напр., локтевая, препателлярная) образуются уже после рождения как ответ на нормальное наружное трение. Глубокие сумки (напр., субакромиальная) обычно формируются еще до рождения в ответ на внутренние движения между мышцами и костями. Они могут соединяться и не соединяться с полостью сустава. «Добавочные» сумки (напр., над головкой первой плюсневой кости) образуются в ответ на избыточные нагрузки.

Мышцы, перекидывающиеся через сустав, обеспечивают ему нормальный объем движений - при этом сильное движение в одном направлении контролируется релаксацией мышц-антагонистов. Сбалансированное взаимодействие мышц как сдерживает, так и усиливает движение в суставе. Сухожилия прочно удерживают мышцы на кости. Хотя, в принципе, для дифференцировки сухожилий мышцы не требуются, но без хорошей мышечной силы невозможно устойчивое развитие первых. Многие сухожилия, особенно с большим объемом движений, имеют оболочки (теносиновий), напоминающие синовиальную оболочку суставов, и обеспечивающие

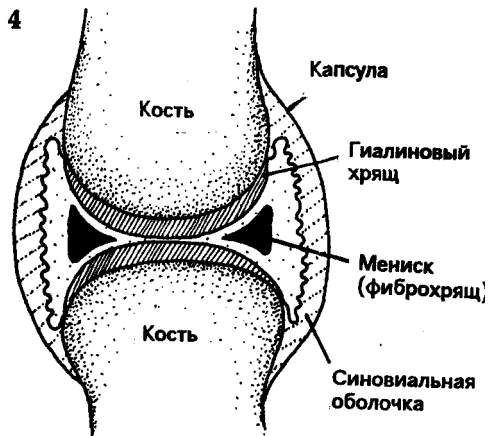


Рис. 4 Структура (схематично) синовиального сустава (диартроз).

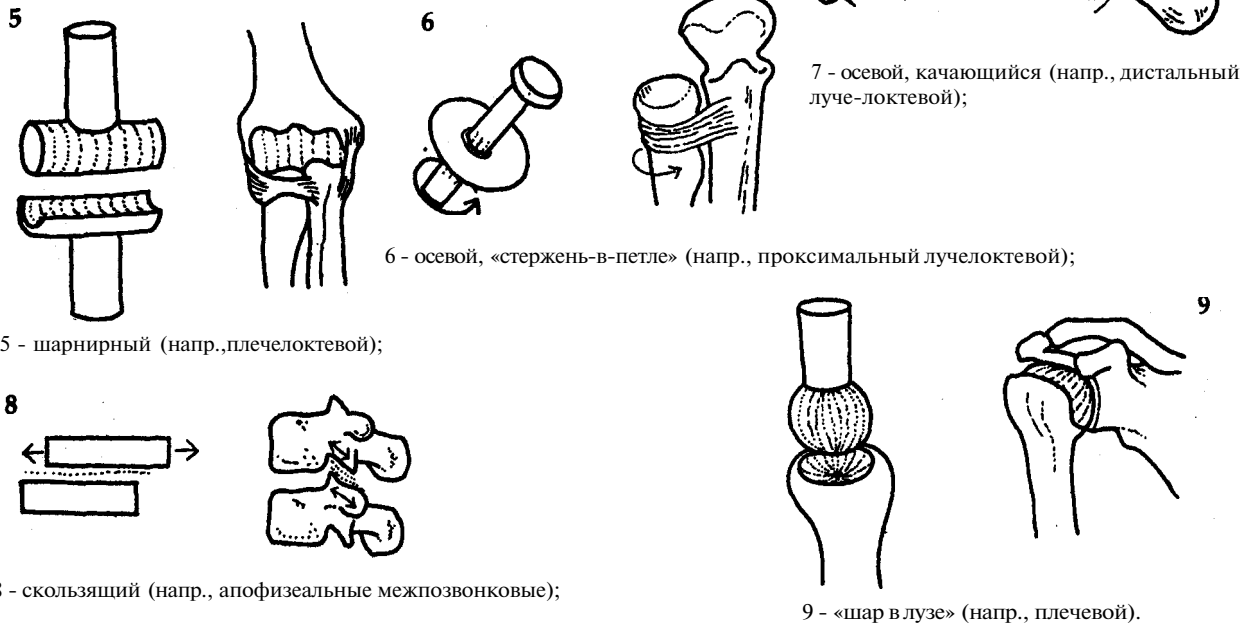


Рис. 5-9 Классификация суставов в зависимости от выполняемых движений:

легкое скольжение.

Подвижность и стабильность каждого отдельного синовиального сустава варьирует в зависимости от:

- формы суставных поверхностей;
- прочности капсулы;
- мышц, перекидывающихся через сустав;
- наличия окружающих структур.

Описательная классификация, особенно для синовиальных суставов, часто базируется на типе возможных движений (рис. 5-9).

ПРИНЦИПЫ ИССЛЕДОВАНИЯ ПАЦИЕНТА С РЕВМАТОЛОГИЧЕСКИМ ЗАБОЛЕВАНИЕМ

Ревматологическое исследование можно назвать упражнением в прикладной анатомии с использованием простых провокационных и нагрузочных тестов. Скрининговое исследование опорно-двигательного аппарата должно быть включено в любое общее медицинское исследование. При многих ревматологических заболеваниях поражаются и другие органы и системы и, наоборот, многие «общие медицинские состояния» (особенно эндокринные, метаболические и неопластические) поражают костно-мышечные и суставные структуры. В этом введении будут рассмотрены только важнейшие аспекты анамнеза и физического обследования локомоторного аппарата, в том числе и экстра-артикулярных тканей. Детали будут отражены в последующих главах.

ТЕРМИНОЛОГИЯ

Данные термины отражают происхождение и локализацию патологии локомоторной системы:

Артралгия - боль, возникающая в суставе (при этом заметные нарушения могут и отсутствовать).

Артрит/артропатия - объективно определяемое нарушение в суставе.

Хондропатия - процесс, приводящий к потере хряща.

Моноартрит - артрит только одного сустава.

Олигоартрит/поциартикулярное поражение - артрит с поражением от двух до четырех суставов (или малых суставных групп, напр., кисти).

Полиартрит - артрит с поражением более четырех суставов (или групп суставов).

Синовит - клинически явное воспаление синовиального сустава.

Капсулит - воспаление/заболевание капсулы.

Теносиновит - воспаление сухожильного влагалища.

Тендинит - воспаление сухожилия.

Бурсит - воспаление синовиальной сумки.

Энтезопатия - воспаление/поражение энтезиса (места прикрепления сухожилий и связок к кости).

Миопатия - заболевание/поражение мышц.

Миозит - воспаление мышц.

Подвывих - суставные поверхности находятся в контакте, но их конгруэнтность нарушена.

Вывих - полная потеря контакта суставных поверхностей.

СИМПТОМЫ

Симптоматика поражения опорно-двигательного аппарата, которая требует четкого описания в анамнезе, суммирована на рис. 1(L. Важно установить:

- точную локализацию и распространенность поражения;
- хронологическое начало;
- предшествующие провоцирующие факторы;
- факторы облегчающие и утяжеляющие состояние;
- симптоматический ответ на лечение.

БОЛЬ

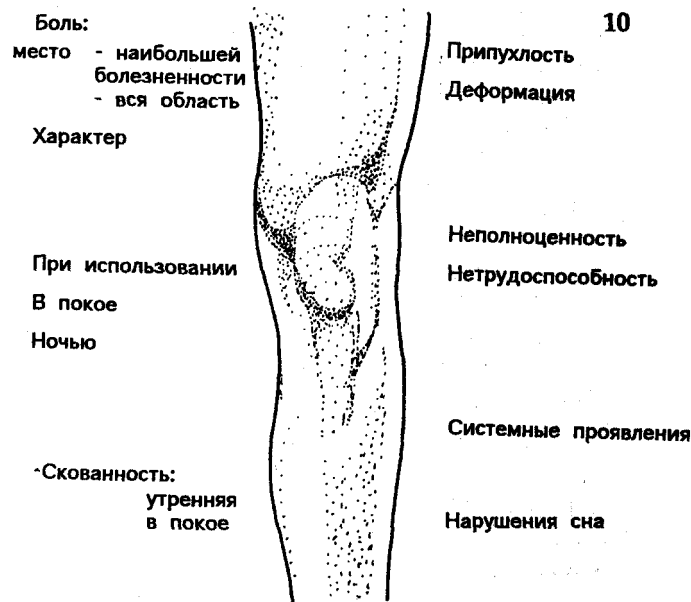

Рис. 10 Важные локомоторные симптомы.

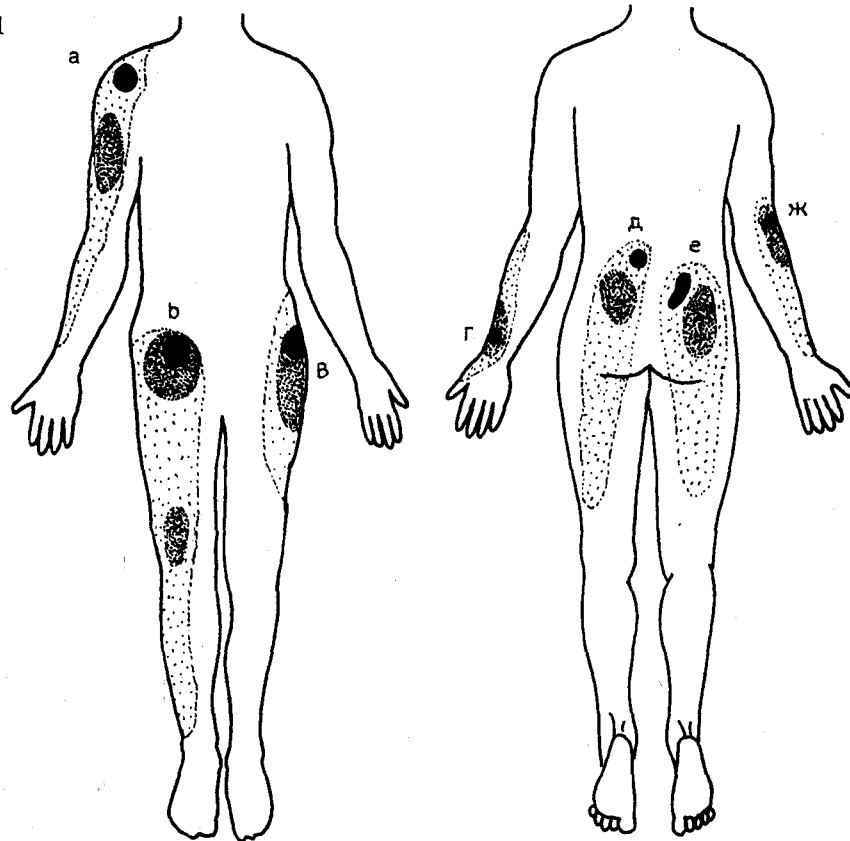


Рис. 11 Примеры иррадиации боли из суставных и периартикулярных структур: (а) плечевой сустав/вращающая манжета плеча; (б) тазобедренный сустав; (в) вертельный бурсит; (г) теносиновит де Курвена; (д) синдром фасеточных суставов поясничного отдела позвоночника; (е) крестцово-подвздошное сочленение; (ж) локоть теннисиста (латеральный эпикондилит плечевой кости).

Это обычный, наиболее важный симптом для больного. Исследователь должен точно убедиться в локализации болевого синдрома. Терминология больного (напр., «плечо» или «бедро») может не соответствовать действительности. Следует попросить пациента указать место максимальной болезненности и очертить площадь ее распространения.

Как суставная, так и околосуставная боль может широко иррадиировать от места ее происхождения (рис. 11). Такая «отраженная» боль является ошибкой сенсорного кортикального восприятия в результате перекрывающейся иннервации структур, развившихся из одного эмбрионального зачатка, который делится на дерматом, миотом и склеротом. Кортикальные клетки получают стимулы в основном от кожи. Поэтому когда к этим же клеткам в первый раз приходит болевой стимул от глубже лежащих миотомных/склеротомных структур, то они интерпретируют его по прошлому опыту и «ощущают» боль, отражающую данное перекрывание, в области кожи (дерматоме). Важным отличием является то, что эта боль ощущается глубже, чем просто в коже, и ее границы нечетки. В целом:

отраженная боль иррадиирует сегментарно, не пересекая срединной линии;

дерматом часто простирается более дистально, чем миотом, поэтому боль, в целом, распространяется дальше. Чем дистальнее место возникновения боли, тем более четко можно определить ее локализацию;

дополнительно к отражению боли в местах иррадиации может также определяться и болезненность при пальпации;

дерматомы отличаются у различных людей. Таким образом, точная область иррадиации боли также может отличаться у разных больных с одной и той же патологией опорно-двигательного аппарата;

в целом, чем ближе к поверхности расположена мягкотканная структура, тем точнее локализация боли (однако, боль из глубоко расположенных, но твердых структур, таких как кость и надкостница, практически не дают иррадиации боли).

массаж области отраженной боли, как правило, приносит облегчение, а не усиливает боль

(в то же время давление на область непосредственного происхождения боли может спровоцировать ее).

Качественная характеристика боли в целом неинформативна. Исключениями являются: 1) острая стреляющая боль с иррадиацией, характерная для ущемления корешка; 2) крайне сильная боль («самая сильная, какую только можно представить»), типичная для кристаллического артрита. Хотя топографическая локализация определяется уровнем сенсорных участков кортекса, оценка выраженности боли зависит от клеток супра-орбитальных областей лобных долей. Это объясняет значительное влияние эмоционального состояния пациента на восприятие боли. Память о боли хранится в теменных областях, причем, воспоминание больше определяется продолжительностью боли, чем ее выраженностью.

Необходимо определить факторы, усиливающие или уменьшающие боль. Боль, связанная с движением сустава, указывает на ее механический характер, особенно, если она усиливается при функциональной нагрузке и быстро уменьшается после ее окончания. Боль в покое или боль более сильная в начале движений, чем в конце, указывает на выраженный воспалительный компонент. Ночная боль является тяжелым изматывающим больногo симптомом. Она отражает внутрикостную гипертензию и сопровождается такие патологические состояния, как аваскулярный некроз или коллапс костной ткани в районе выраженной артропатии. Постоянная (днем и ночью) «костная боль» характерна для метастазов опухолей.

СКОВАННОСТЬ

Скованность является субъективным ощущением препятствия движению ("напряженность"), которое, возможно, отражает растяжение жидкостью ограничивающих структур воспаленной ткани (капсулы, теносиновия, сумки). Она наиболее выражена сразу после пробуждения, после периода отдыха или неактивности. По мере восстановления нормального функционирования сустава увеличивается отток жидкости из воспаленного сустава, и скованность проходит. Таким образом, продолжительность и выраженность скованности утром и после отдыха отражает степень местного воспаления.

ПРИПУХЛОСТЬ/ДЕФОРМАЦИЯ

Пациенты могут самостоятельно заметить припухлость, изменение окраски или контура каких-либо структур опорно-двигательного аппарата. И, хотя термин «деформация» относится к любому нарушению, он обычно применяется при нарушении контуров или вывихе/подвывихе.

НЕТРУДОСПОСОБНОСТЬ И ИНВАЛИДНОСТЬ

Неполноценность структуры присутствует тогда, когда какой-то орган, ткань или система не могут функционировать адекватно. Инвалидность определяется при проявлении неполноценности в повседневной активности или социальной и профессиональной деятельности. Значительная неполноценность органа не обязательно вызывает нетрудоспособность (напр., высокая ампутация бедра при сидячей работе), и, наоборот, незначительное поражение может дать выраженную потерю трудоспособности (напр., вросший ноготь у профессионального футболиста). Следовательно, каждая требует отдельной оценки.

СИСТЕМНОЕ ЗАБОЛЕВАНИЕ

Воспалительное заболевание локомоторного аппарата (+ полисистемное поражение) может запускать выраженный острофазовый ответ и вызывать неспецифические симптомы системного расстройства: например, лихорадку (особенно ночью), снижение аппетита, потерю веса, общее недомогание, сонливость и раздражительность. Пациент может не предъявлять каких-то специфических жалоб, но чувствовать себя «больным». Обычное острое воспаление (напр., кристаллический синовит) может вызвать спутанность сознания, особенно в пожилом возрасте.

НАРУШЕНИЕ СНА

Целый ряд факторов может влиять на нормальный сон и быть связан с тревожным и депрессивным синдромами. Например:

- хроническая боль;
- запуск ответа острой фазы;
- обоснованный страх деформаций и продолжения болезни;
- побочные эффекты на ЦНС со стороны анальгетиков;
- выраженная артропатия (особенно тазобедренного, коленного суставов) может нарушать сексуальную функцию и вызывать семейную и социальную дисгармонию личности.

Необходимо специально искать признаки маскированной или скрытой депрессии (напр., психомоторная заторможенность, запоры, плаксивость, отсутствие мыслей о будущем), особенно у пациентов с тяжелым поражением опорно-двигательного аппарата. Плохой сон является также признаком синдрома фибромиалгии.

СИМПТОМЫ

Основная симптоматика для любой области показана на рис. 12. Порядок исследования, применимый практически всегда, будет следующим: 1) исследование в покое, 2) исследование при движении и 3) пальпация (часто с движением).

ПОЛОЖЕНИЕ

Понаблюдайте, какое положение пациент придает пораженной области. В суставе с синовитом всегда повышено внутрисуставное давление, и наиболее удобным положением будет то, при котором повышение давления минимально. Такое положение (обычно умеренное сгибание) в ОС-

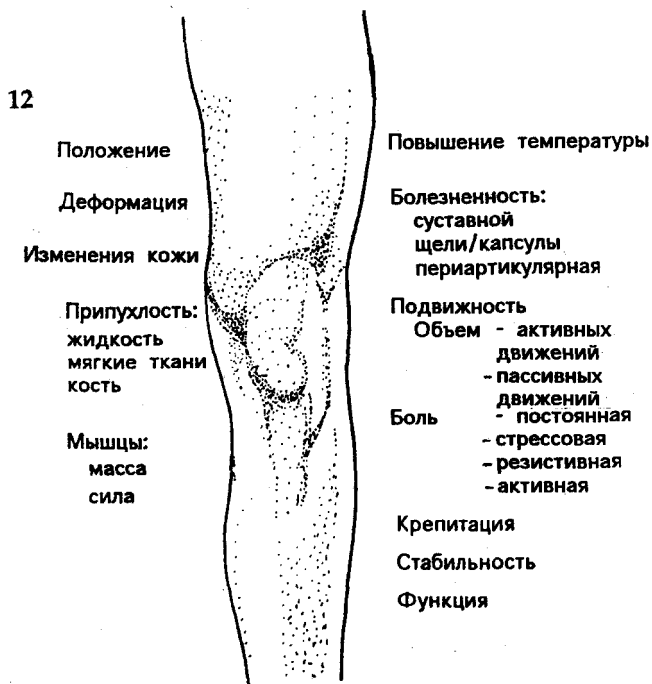

РИС. 12 Важнейшие локомоторные признаки.

новном обусловлено формой капсулы. Например, при синовите плечевого сустава наиболее удобной позицией является приведенная и ротированная внутрь рука, как на перевязи. И, наоборот, противоположные движения, отведение и ротирование наружу, нарушаются первыми и вызывают наибольший дискомфорт, так как сопровождаются максимальным повышением внутрисуставного давления. Таким образом, положение конечности и ограничение определенных движений может указать на конкретную патологию.

ДЕФОРМАЦИЯ

Деформации можно отметить и в горизонтальном положении, хотя большинство из них лучше заметны при нагрузке (весом) или при использовании конечности. Необходимо отметить корригируется ли деформация (обычно указывая на поражение мягких тканей как причинный фактор) или не корригируется (обычно повреждение капсулы или самого сустава). Многие состояния проявляются характерными деформациями (напр., для колена, рис. 13-17), но ни одна из них не является патогномичной для какого-то одного заболевания. Для сложных деформаций используются описательные термины (напр., деформация по типу «шеи лебедя» при гиперэкстензии в проксимальном и фиксированной сгибательной контрактуре в дистальном межфаланговом суставе).

ИЗМЕНЕНИЯ КОЖИ

Наличие расчесов или кожного заболевания (напр., псориаза) может служить важным ключом для установления этиологии заболевания.

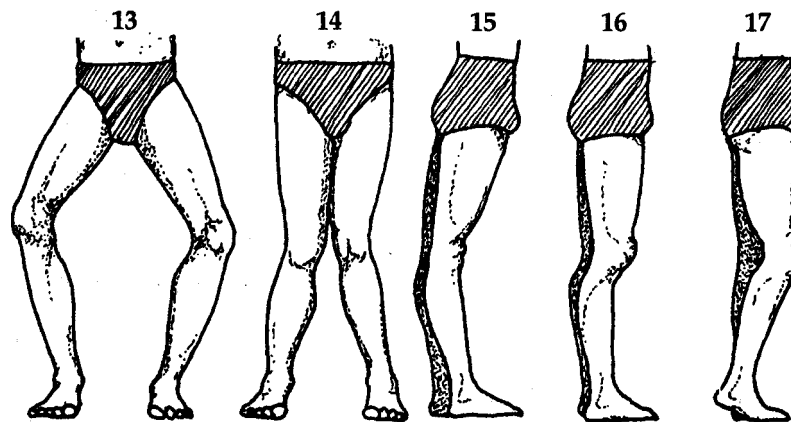


Рис. 13-17 Основные деформации коленного сустава: (13) варусная (типична для остеоартроза (процесс максимально поражает медиальный отдел); (14) вальгусная: типична для воспалительных процессов с поражением всех отделов сустава, напр., ревматоидный и псориатический артрит, пирофосфатная артропатия; (15) genu recurvatum: обычна для генерализованной гипермобильности; (16) задний подвывих голени: характерна для артропатий детского возраста, напр., гемофилия, ювенильный хронический артрит; (17) сгибательная контрактура: встречается при различных артропатиях.

Эритема, обычно заканчивающаяся десквамацией, является важным симптомом, указывающим на периартикулярное воспаление. И хотя этот симптом может наблюдаться при различных состояниях (таблица 1), при покраснении кожи над областью сустава или сумки, в первую очередь, необходимо подумать о септическом или кристаллическом поражении.

ПРИПУХЛОСТЬ

Она может быть вызвана накоплением жидкости, мягкими тканями или костными разрастаниями. Внутрисуставная жидкость первоначально и максимально собирается в местах наименьшего сопротивления суставной капсулы, вызывая характерную припухлость определенных мест (рис. 18-19), например:

- выпот в коленном суставе выполняет медиальную ямку и затем супрапателлярный заворот, формируя характерный вид «седла лошади» над и вокруг надколенника;
- синовит межфалангового сустава первоначально проявляется как припухлость в заднебоковых отделах между сухожилием разгибателя и латеральными коллатеральными связками;
- выпот в плечевом суставе заполняет треугольное углубление между ключицей и дельтовидной мышцей, впереди грудных мышц;
- выпот в голеностопном суставе проявляется спереди.

При малых количествах жидкости в ограниченных полостях можно определить симптом выбу-

ТАБЛИЦА 1

Причины эритемы над нижележащими суставами.

Основные

Инфекция
Кристаллы (подагра, псевдоподагра, кальцифицирующий периартрит)

Дополнительные

Палиндромный ревматизм
Острый синдром Рейтера или реактивный артрит
Начало формирования узелков Гебердена и Бушара
Воспалительный (эрозивный) остеоартроз (кистей)
Артропатия при узловатой эритеме
Ревматизм

Эритема подразумевает наличие периартикулярного воспаления

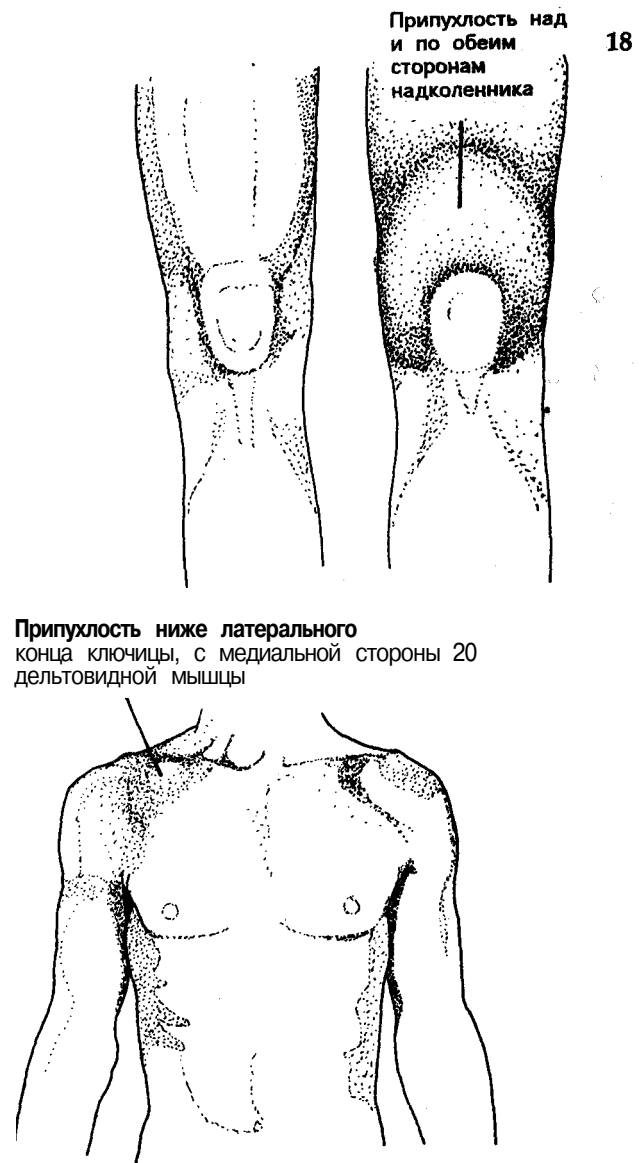
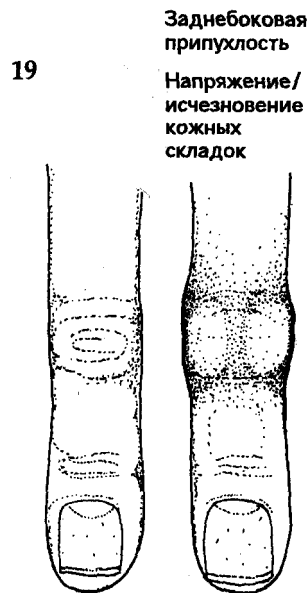


Рис. 18-20 Характерные припухлости в результате синовиальной гипертрофии/выпота: (18) коленный сустав; (19) межфаланговый сустав; (20) плечевой сустав.

хания (напр., для коленного сустава жидкость выдавливается массирующими движениями из медиальной ямки в латеральный отдел и наоборот). Большие объемы определяются с помощью симптома баллона (флюктуации), когда надавливание в одной точке вызывает повышение давления и «выпирание» в других местах припухлости (рис. 21). Это наиболее характерный признак наличия жидкости в суставе, сумке. Припухлость в пределах капсулы сустава является наиболее специфичным симптомом синовита. Припухлость ограничена пределами капсулы и становится более твердой в крайних положениях конечности (для этого проводится пальпация во время пассивного движения).

БОЛЕЗНЕННОСТЬ

Определение точной локализации болезненности, вероятно, является одним из наиболее полезных приемов для выяснения причины проблем пациента (рис. 22, 23). Болезненность по ходу суставной щели/капсулы ограничивается пределами сустава и означает артропатию/поражение капсулы, если обнаруживается вдоль всего края (ограниченная болезненность по ходу суставной щели означает локальную интракапсулярную патологию, напр., болезненность передне-медиального отдела бедренно-большеберцового сочленения при разрыве медиального мениска). Периартикулярные точки болезненности вне суставной линии означают бурсит или энтезопатию.

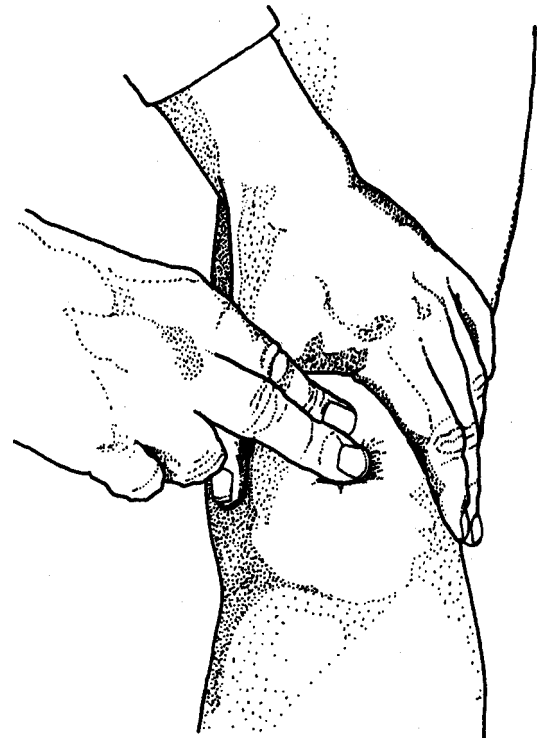


Рис. 21 Симптом баллотирования в коленном суставе. Давление на надколенник одной рукой вызывает флюктуацию, ощущаемую другой рукой, плотно лежащей над надколенниковой сумкой.

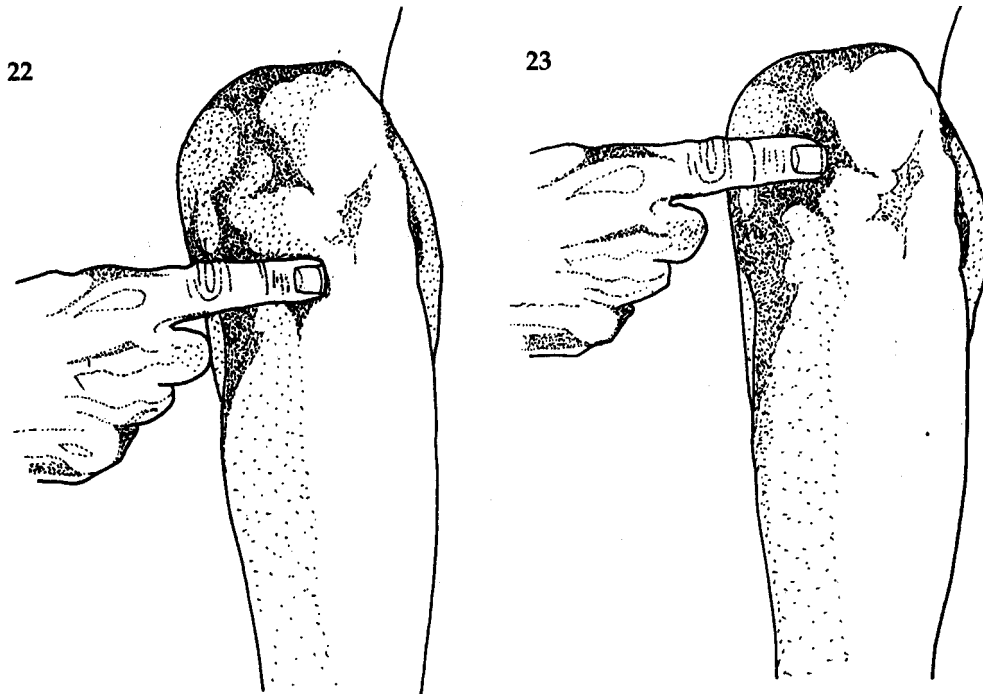


Рис. 22, 23 Пример дифференции между болезненностью периартикулярных тканей и суставной щели коленного сустава: (22) болезненность, ограниченная местом прикрепления сухожилия надколенника к бугорку большеберцовой кости (болезнь Осгуда-Шлаттера); (23) болезненность, ограниченная передним отделом медиальной части бедренно-большеберцового сочленения (повреждение медиального мениска).

МЫШЦЫ

Атрофия мышц является частым симптомом, но иногда его трудно определить, особенно у пожилых пациентов. Синовит быстро приводит к формированию локального спинального рефлекса угнетения мышц, действующих через пораженный сустав. При этом, развитие атрофии может быть очень быстрым (в течение нескольких дней при инфекционном артрите). Выраженная артропатия вызывает распространенную атрофию. Локальная атрофия более характерна для механического повреждения сухожилий или мышц или повреждения нерва. Определение мышечной силы, которое может определяться или по шкале от 0 до 5 (таблица 2: удобно при мышечной слабости плечевого пояса и шеи при полимиозите), или оценкой функциональной способности (более удобно при слабости мелких мышц кистей при ревматоидном артрите) является более важным по сравнению с объемом мышцы.

ПОВЫШЕНИЕ ТЕМПЕРАТУРЫ

Это один из кардинальных признаков воспаления. Тыльная сторона кисти врача является чувствительным термометром для сравнения кожной температуры (выше, над и под воспаленной структурой).

ПОДВИЖНОСТЬ

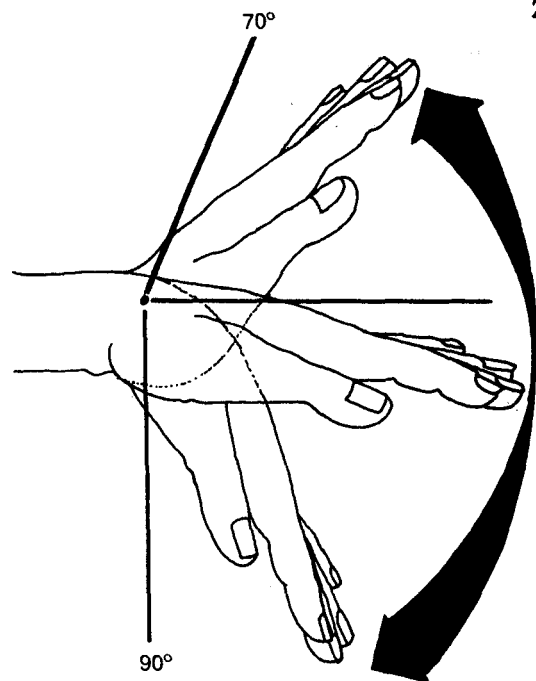
Оцените объем активных и пассивных движений, сравнивая обе стороны (для выявления одностороннего уменьшения подвижности). При синовите уменьшается большинство или почти все движения («пропорциональное» или «капсулярное» уменьшение), хотя некоторые из них снижаются в первую очередь и более значительно, например, наружная ротация и отведение при синовите плечевого сустава. Теносиновит и периартикулярные поражения нарушают подвижность сустава только в одной плоскости. Синовит и артропатия вызывают одинаковое уменьшение как активных, так и пассивных движений. Значительно больший объем пассивных по сравнению с активными указывает на поражение мышц, сухожилий, нервов.

Диагностическое значение имеет и характер возникающей при движении боли. Незначительная боль при средних по амплитуде движениях, которая значительно усиливается в крайних точках, называется стрессовой болью. Универсальная стрессовая боль (во всех или почти во всех направлениях) является наиболее чувствительным признаком синовита (рис. 24). Избирательная стрессовая боль (только в одной плоскости) характерна для локального интра- или периартикулярного поражения. Боль одинаковой интенсивности на всем протяжении движения больше характерна для механических, чем для воспалительных изменений (таблица 3).

ТАБЛИЦА 2.
Градация мышечной силы.

(Шкала Медицинского Исследовательского Совета)

Уровень	Определение
0	Видимых сокращений нет.
1	Наблюдаемое или пальпируемое сокращение без движения.
2	Движение только при отсутствии силы тяжести.
3	Движение по преодолению силы тяжести.
4	Движение против силы тяжести и прилагаемого внешнего сопротивления.
5	Нормальная мышечная сила, т.е. движение против значительного внешнего сопротивления.



24

Рис. 24 Стрессовая боль в лучезапястном суставе: отсутствие дискомфорта при незначительном сгибании, но появление прогрессивно усиливающейся боли по мере приближения к крайним точкам сгибания и разгибания.

Объем движений зависит от пола, возраста и расы. Попытки измерять уровень подвижности (с помощью различных инструментов) являются неточными, плохо воспроизводимыми и не рекомендуются для обычного исследования.

Таблица 3. Основные признаки синовита, теносиновита и разрушения сустава.

Синовит

Сустав в нейтральном положении
 Снижение подвижности во ВСЕХ плоскостях
 Стрессовая боль во ВСЕХ направлениях
 Припухлость/выпот в ПОЛОСТИ СУСТАВА
 Болезненность СУСТАВНОЙ ЩЕЛИ/КАПСУЛЫ
 Повышение температуры
 + Легкая крепитация
 ВНУТРИСУСТАВНОЙ ВЫПОТ является самым специфичным симптомом
 СТРЕССОВАЯ БОЛЬ является самым чувствительным симптомом

Теносиновит

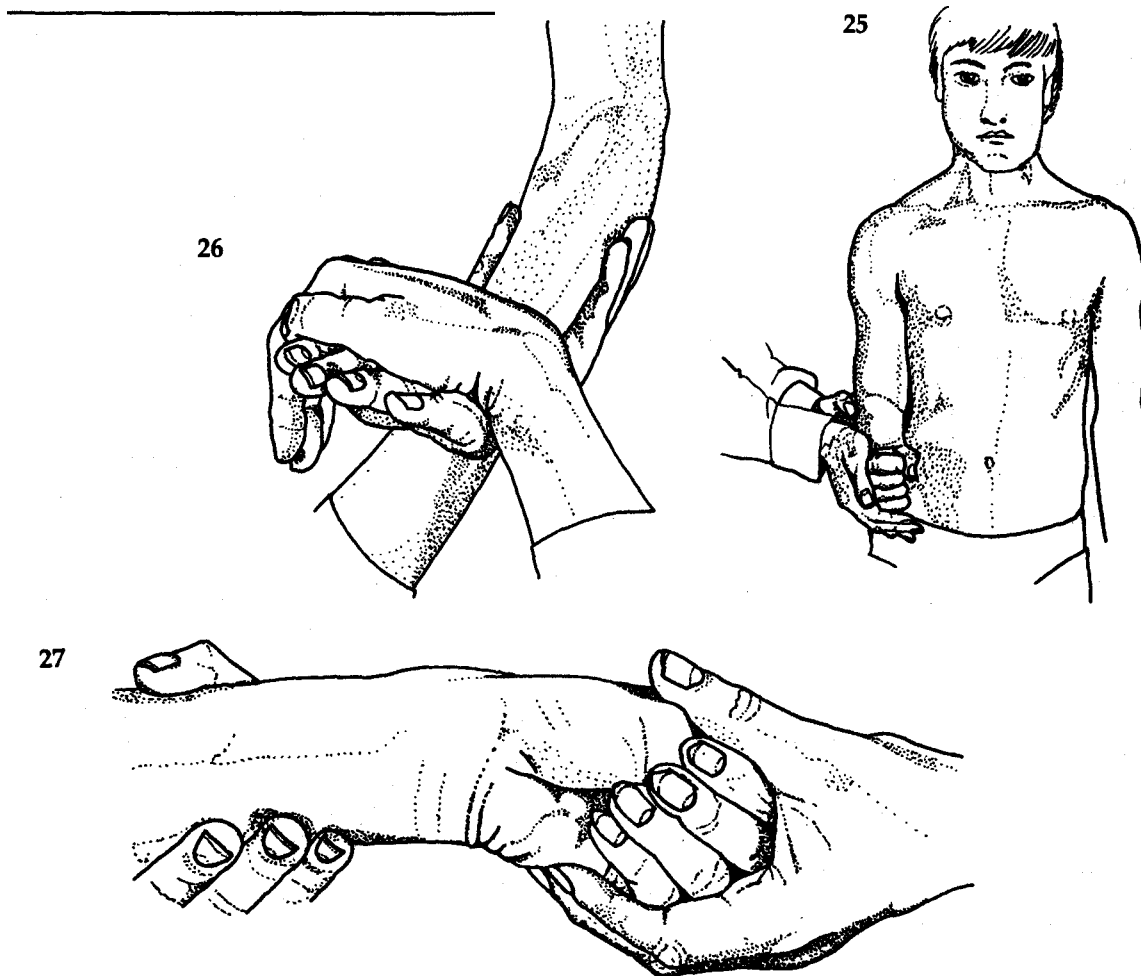
Положение сустава уменьшает напряжение
 Уменьшение подвижности в плоскости сухожилия
 ИЗБИРАТЕЛЬНАЯ стрессовая боль
 Линейная припухлость
 Локализованная (линейная) болезненность
 + Легкая крепитация
 + Наличие триггерного механизма

Разрушение сустава

Патологическая форма/подвывих
 Грубая крепитация
 Снижение подвижности
 + Связочная стрессовая боль/нестабильность
 + Синовит

Полезным методом для выявления поражения периартикулярных тканей является «резистивное активное (изометрическое) движение» (рис. 25-27). Пациент оказывает сопротивление против давления врача, напрягая соответствующие мышцы без движения в прилежащих суставах. Если при этом воспроизводится боль, а движения нет ни в одном суставе, то это, вероятно, связано с мышцами, сухожилиями или их прикреплением к кости. Например, резистивное приведение бедра вызывает появление боли в промежности при тендините аддукторов бедра. Резистивное отведение в плечевом суставе вызывает боль в верхней части плеча при поражении надостной мышцы и ее сухожилия. Резистивное разгибание кисти вызывает боль в области латерального надмыщелка плечевой кости в случае «локтя теннисиста» (латерального эпикондилита). Подобным же образом пассивные нагрузочные тесты воспроизводят боль при растягивании

Рис. 25-27 Резистивные активные движения и нагрузочные тесты: (25) попытка наружной ротации плеча вызывает боль в верхнем отделе руки при поражении сухожилий подостной/малой круглой мышц вращающей манжеты плеча; (26) разгибание кисти против сопротивления воспроизводит боль при латеральном эпикондилите плеча (локте теннисиста); (27) тест Финкельштейна: пассивное ульнарное сгибание кисти при фиксации большого пальца вызывает натяжение длинной приводящей и короткой разгибающей мышц большого пальца, что воспроизводит боль при теносиновите де Курвена.



соответствующей связки или сухожилия (например, тест Финкельштейна (Finkelstein) при теносините де Курвена, при котором пассивное растягивание длинной отводящей мышцы большого пальца и короткого сгибателя этого же пальца вызывает боль).

КРЕПИТАЦИЯ

Крепитация - это пальпаторно ощущаемый скрежет, который присутствует на всем протяжении движения пораженной структуры. Легкая крепитация может быть прослушана стетоскопом и не передается через прилежащую кость. Она может сопровождать воспаление сухожильного влагалища, сумки или синовиальной оболочки. Грубая крепитация может быть выслушана на расстоянии и проводится через кость. Обычно она отражает поражение хряща или самой кости. Другие шумы включают: сухожильные щелчки (как правило, одиночные, громкие, безболезненные: обычно вокруг верхнего отдела бедра - «щелкающие тазобедренные суставы»); «щелчки» при растяжении суставов (часто в мелких суставах пальцев; вызываются образованием внутрисуставного газового пузырька - «щелчок» не может быть повторен, пока пузырек «е рассосется»); и воспроизводимые шумы на неровных поверхностях (напр., при движении лопатки по ребрам).

СТАБИЛЬНОСТЬ

Локальная сухожильная или капсулярная нестабильность может быть травматического или воспалительного генеза. Артропатия (особенно вос-

палительная) приводит к развитию нестабильности в результате разрушения хряща или воспаления капсулы, а также разрыва сухожилий. нестабильность определяется демонстрацией избыточной подвижности при нагрузке на сустав. Часто полезно сравнение с противоположной стороной.

ФУНКЦИЯ

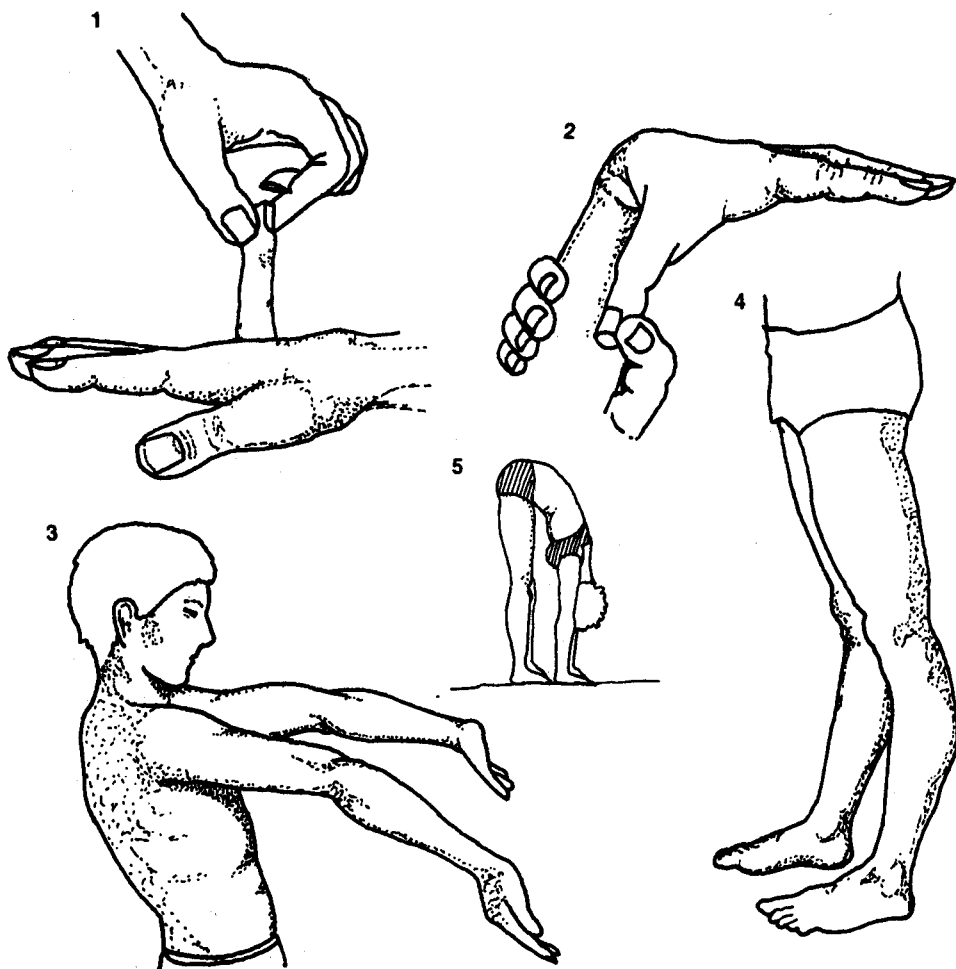
Функцию сустава можно определить при наблюдении за его обычным использованием (напр., для тазобедренных, коленных и суставов стоп - подъем со стула и ходьба, для рук - кистевой хват и возможность тонкого захвата пальцами). Повседневная активность (напр., одевание, чистка зубов, самостоятельное пользование туалетом, приготовление пищи) напрямую отражает состояние больного, и скрининговый опрос или непосредственное наблюдение за выполнением этой активности крайне важно в общей оценке больного. Инвалидность определяется опросом, касающимся выполнения профессиональных и социальных обязанностей. Всемирная Организация Здравоохранения определяет здоровье как «состояние полного физического, умственного и социального благополучия», подчеркивая, что психологические и эмоциональные факторы, более специфичные для личности самого больного, чем для имеющегося заболевания, важны в проявлении влияния болезни на функциональные нарушения и саму личность пациента. В настоящее время имеется большое количество проверенных и надежных тестов и систем оценок для определения как функциональных нарушений, так и качества жизни.

СИНДРОМ ГЕНЕРАЛИЗОВАННОЙ ГИПЕРМОБИЛЬНОСТИ СУСТАВОВ

Это один из двух синдромов (включая фибромиалгию), которые легко пропустить, если специально не обращать на них внимание.

Около десяти процентов людей выходят за пределы нормальной подвижности суставов в сторону ее больших значений. Такая гиперподвижность, даже не являясь патологическим состоянием,

может быть связана с рядом ревматологических состояний (напр., энтезопатией, подвывихами). Среди этих 10% есть небольшая группа лиц, у которых гиперподвижность носит патологический характер (напр., синдром Марфана, синдром Элер-Данлоса, акромегалия). Скрининг-контролем для генерализованной гиперподвижности может быть модифицированный счет Байтона (Heighten) (таблица 4, рис. 28).



28

Рис. 28 Признаки генерализованной гиперподвижности (см. таблицу 4).

Таблица 4.

Распознавание генерализованной гиперподвижности

- 1 Разгибание мизинца 90 градусов (по 1 баллу с каждой стороны)
- 2 Приведение большого пальца через сторону и назад до соприкосновения с предплечьем (по 1 баллу с каждой стороны)
- 3 Переразгибание локтевого сустава 10 градусов (по 1 баллу с каждой стороны)
- 4 Переразгибание колена 10 градусов (по 1 баллу с каждой стороны)
- 5 Дотронуться ладонями до пола, не сгибая колени (1 балл)

Максимальное количество баллов - 9

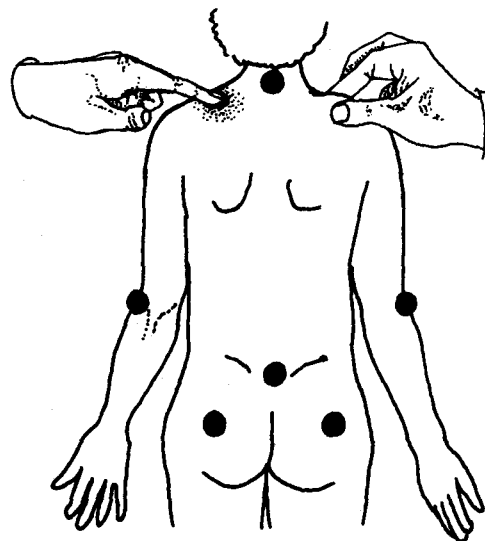
Гиперподвижность - 6 и более баллов

ФИБРОМИАЛГИЯ

Этот часто встречающийся синдром характеризуется следующими чертами:

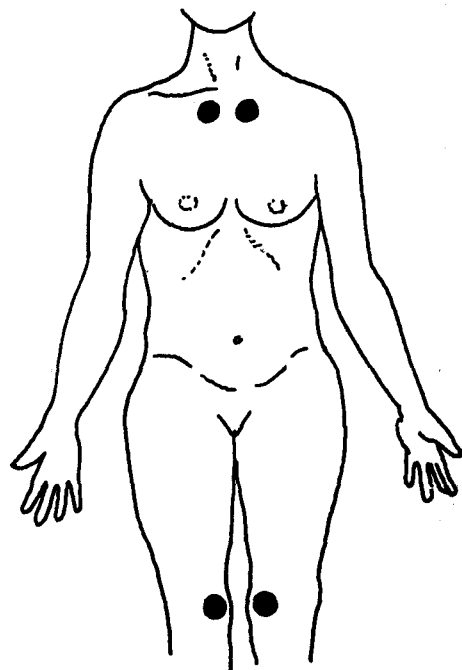
- плохой сон (чувство усталости при просыпании);
- недомогание, сонливость;
- раздражительность;
- множественные региональные боли (преимущественно позвоночника, часто «везде»), не уменьшающиеся при приеме анальгетиков;
- гиперчувствительность определенных точек пальпации (рис. 29).

Фибромиалгия может быть первичной (особенно характерна для женщин среднего возраста) и вторичной (накладываясь на другое состояние, сопровождающееся болевым синдромом). На нее указывает определенный анамнез. Она подтверждается выявлением характерных болезненных точек (при отсутствии гипералгезии в других контрольных точках) и при исключении остальных причин распространенных болей (напр., гиперпаратиреоз, гипотиреоз, волчанка).



- Нижняя часть шейного отдела позвоночника
- Середина надостной мышцы
- Болезненность мышечного валика над трапецивидной мышцей
- 1 см дистальнее латерального надмыщелка
- Нижнепоясничный отдел позвоночника
- Верхнегодичная область

29



- Грудные мышцы, максимум латеральнее второго реберно-хрящевого сочленения
- Медиальная жировая подушка коленного сустава

Рис. 29 Обычные места болезненности при синдроме фибромиалгии.

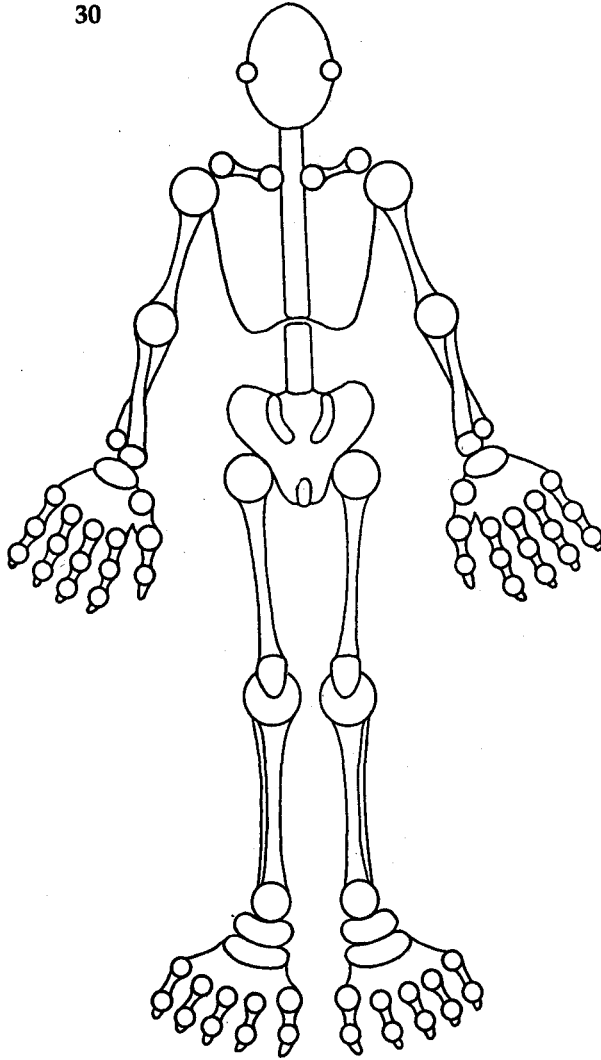


Рис. 30 Гомункул (человечек) для схематичной записи локомоторных симптомов.

Таблица 5. Причины узелков с артропатией

Обрчные

- Ревматоидный артрит
- Подагра (узелки - «тофусы»)
- Гиперлипидемия (узелки - «ксантомы»)

Редкие

- Системная красная волчанка (маленькие узелки)
- Ревматизм (маленькие узелки)
- Мультицентрический ретикулогистиоцитоз
- Узелковый периартериит
- Саркоидоз

Большинство узелков (и васкулит мелких сосудов) наблюдается над разгибательными поверхностями и в местах давления.

ЗАПИСЬ ПОРАЖЕНИЯ ОПОРНО-ДВИГАТЕЛЬНОЙ СИСТЕМЫ

Хотя можно пользоваться и обычной записью, все же рекомендуется использовать схемы костно-суставного аппарата или гомункулы (рис. 30). Такая запись значительно облегчает распознавание вида поражения.

НЕКОТОРЫЕ АСПЕКТЫ ОБЩЕГО ИССЛЕДОВАНИЯ

В контексте общего системного подхода особое внимание необходимо уделить исследованию кожи (включая кожу головы, пупок, межягодичной щели для выявления псориаза), ногтей, слизистых оболочек (особенно орогенитальных и носовой) и глаз.

Для заболеваний локомоторной системы особенно характерно формирование узелков (таблица 5). Не зависимо от причины их возникновения, узелки наиболее заметны над разгибательными поверхностями, плохо прикрытыми мягкими тканями (напр., тыльная поверхность кистей, локти, задняя поверхность пятки, крестец).

Диагностически значимое изменение ногтей включает «часовые стеклышки» (большинство причин изменений по типу «часовых стеклышек» связано с локомоторными расстройствами, однако большое значение имеют гипертрофическая легочная остеоартропатия и фиброзирующий альвеолит); симптом «наперстка», онихолизис и дистрофия ногтей (псориатическая артропатия, хроническое течение синдрома Рейтера); гиперемия ногтевого ложа (часто обнаруживаемая при дерматомиозите); точечные геморрагии (васкулит мелких сосудов); и линии Бео (Beau) (системное заболевание) (рис. 31-34). Ревматоидный артрит является самой частой причиной пальмарной эритемы (чаще, чем цирроз печени или тиреотоксикоз).

Поражение слизистых оболочек может протекать бессимптомно (часто при синдроме Рейтера/реактивном артрите) или с определенной симптоматикой (более характерно для волчанки, васкулитов, синдрома Бехчета), поэтому так оправдано исследование орогенитальных и назальной слизистой на наличие язв и телеангиэктазий. Отсутствие слюны с обеих сторон уздечки языка указывает на синдром Шегрена.

Изменения глаз (таблица 6) включает эписклериты и склериты (ревматоидный артрит, васкулиты, полихондрит); ириты (анкилозирующий спондилоартрит, хроническое течение синдрома Рейтера); иридоциклиты (ювенильный ревматоидный артрит с олигоарткулярным поражением) и конъюнктивиты (острый синдром Рейтера, синдром Шегрена). При подозрении на васкулит будет уместно провести осмотр сосудов глазного дна.

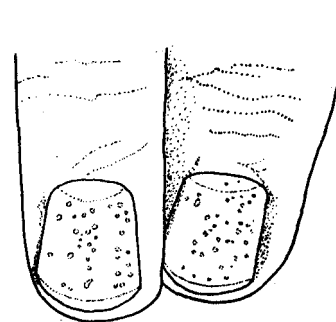
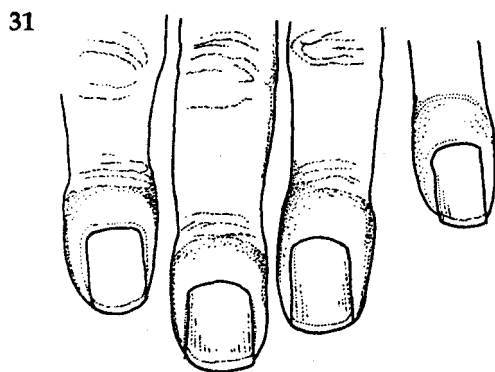


Рис. 31-34 Изменения ногтей:
 (31) «барабанные палочки»;
 (32) симптом наперстка;
 (33) онихолизис, дистрофия ногтей
 (плюс припухлость дистального
 межфалангового сустава);
 (34) точечные геморрагии.

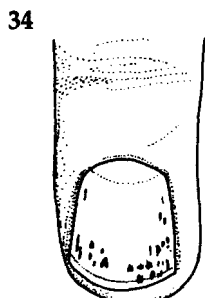
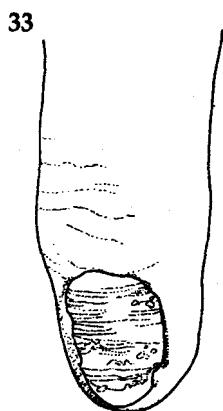


Таблица 6.
 Характеристика важнейших причин покраснения глаз.

Конъюнктивит

Зуд, отечность
 Диффузное покраснение в результате кровенаполнения сосудистой сети
 Краснота распространяется на бульварную поверхность век
 Сосуды можно перемещать по поверхности
 Обычно есть слизисто-гнойное отделяемое («клейкий глаз»)

Эписклерит

Обычно бессимптомный
 Диффузный или локальный («модулярный» эписклерит)
 Светло-красный цвет, часто видны отдельные сосуды
 Сосуды не смещаемы по главному яблоку
 Сосуды сокращаются под воздействием капель адреналина (1:1000)

Склерит

Обычно болезненный, часто значительно
 Темно-красный/пурпурный цвет, сосуды неотчетливы
 Глубокие сосуды не сокращаются под воздействием адреналина
 Часто сопровождается эписклеритом
 Может быть нарушение зрения
 Локальный («узелковый») склерит сопровождается приподнимающими поражениями в результате отека
 Диффузный склерит сопровождается меньшей болью, но может поражать роговицу, вызывая кератит и кератолизис («расплавление роговицы»)
 Заживший склерит может оставлять склере более прозрачной с видимой темной нижележащей сосудистой оболочкой («склеромалиция»)

Острый ирит

Сильная пульсирующая боль
 Затуманенность зрения, фотофобия, слезотечение
 Обычно поражается только один глаз: освещение второго глаза будет вызывать усиление боли в результате сокращения радужки
 Кровенаполнение мелких сосудов лимба («цилиарный приток»)
 Маленький спастически сокращенный зрачок, может быть нерегулярным (из-за задних спаек или «синехий»)
 Затуманивание жидкости + скопление гноя в нижнем отделе передней камеры глаза («гипопион»)

ДИАГНОСТИЧЕСКИЙ ПОИСК

Собирая анамнез и проводя клиническое исследование, полезно следовать определенному плану (рис. 35). Учет только пола и возраста может значительно сузить круг диагностического поиска. При артропатии учет характера течения (острое, хроническое, рецидивирующее), количества пораженных суставов, их распределение, выраженность воспалительного компонента (таблица 7) поможет определиться в кругу наиболее вероятных диагнозов. Учет поражения периартикулярных тканей делает этот круг еще более узким. Затем следует тщательно отобрать необходимые исследования, а не проводить весь спектр множества возможных ревматологических обследований.

Только тщательный сбор анамнеза и грамотно проведенное исследование позволяют поставить правильный диагноз и составить соответствующий план лечения. При этом необходимо помнить, что простое, на первый взгляд, локальное поражение (напр., тендинит Ахиллового сухожилия) может быть проявлением распространенного или системного заболевания.

Таблица 7. Симптомы и признаки, указывающие на значительный воспалительный компонент артропатии

Локальные

- Утренняя скованность
- Скованность в покое
- Припухлость
- Повышение температуры
- Выпот
- Капсулярная припухлость
- Стрессовая боль

Системные

- Потеря веса
- Лихорадка, потливость
- Сонливость, раздражительность, депрессия
- Анемия

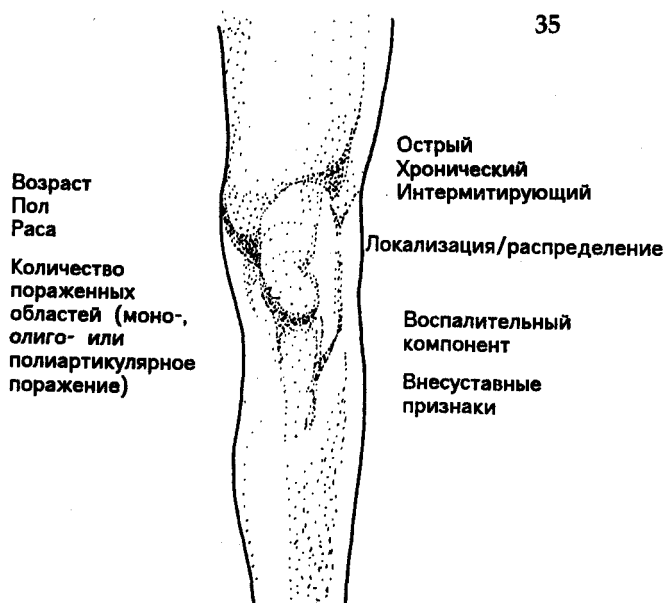

Рис. 35 Основные моменты систематизации данных.

2 Предварительное ревматологическое обследование

Сбор подробнейшего анамнеза и полное физикальное обследование каждого больного для выявления всех мыслимых ревматологических заболеваний требует много времени и не является необходимым. Как и с другими системами организма, для определения основных проблем по конкретным областям наиболее приемлем короткий скрининговый осмотр. При обнаружении каких-либо отклонений может быть проведено уже более детальное обследование (описанное в соответствующих главах) для уточнения причины возникших нарушений в этой пораженной области.

Скрининг-осмотр является компромиссом между требованиями проводить обследование коротко и тщательно. Для подтверждения наличия артропатии в суставе выбирается и подробно исследуется то движение, которое поражается первым и в максимальной степени. Если оно оказывается нормальным, то другие движения в этом суставе можно не рассматривать. Многие из таких движений имеют важное функциональное значение, и скрининг позволяет оценить не только нарушение в суставе/мышце, но и функцию соответствующего сегмента. Каждый врач выбирает для себя свой собственный вариант «минимально необходимых исследований» локомоторного аппарата, и предложенная схема является больше руководством, чем доктриной. Такая скрининговая система может быть легко включена в любую общую систему опроса и осмотра. Некоторые моменты (напр., оценка походки) пересекаются с обследованием других систем (особенно нервной), и в общей процедуре осмотра скрининг-контроль опорно-двигательного аппарата занимает около одной минуты.

СКРИНИНГОВАЯ ОЦЕНКА АНАМНЕЗА

Наиболее важными симптомами являются боль и скованность, а нарушение функции - наиболее частым последствием ревматологического заболевания. Таким образом, логично вытекающие из этого вопросы будут следующими:

«Есть ли у Вас какие-нибудь жалобы на боль или скованность в мышцах, суставах или позвоночнике?»

«Можете ли Вы полностью одеться без каких-либо затруднений?»

«Испытываете ли Вы какие-нибудь трудности при подъеме и спуске по лестнице?»

Одевание является тем ежедневным действием, нарушение которого больной легко идентифицирует как проблему. Способность полностью

одеться (включая носки и ботинки) является чувствительным функциональным тестом для большинства суставов верхних и нижних конечностей, и если пациент не испытывает боли и затруднения при выполнении этой процедуры, то наличие распространенного или значительного заболевания опорно-двигательного аппарата маловероятно. Если пациент без проблем может подниматься и спускаться по лестнице, то это означает, что большинство мышц и суставов нижних конечностей функционируют хорошо. Причем это является лучшим функциональным тестом для тазобедренных и коленных суставов (особенно бедренно-надколенникового сочленения), чем ходьба по ровному месту. Если ни один из этих вопросов не выявил никаких отклонений, то дальнейший расспрос не имеет смысла. Однако, при обнаружении каких-либо нарушений обязательно требуется более тщательный и детальный опрос. (Обратите внимание, что два вопроса не являются специфичными для поражения опорно-двигательного аппарата и могут быть включены в любом месте беседы с пациентом).

СКРИНИНГОВОЕ ИССЛЕДОВАНИЕ

Оно в основном включает в себя *исследование в покое и при выполнении определенных движений*. Короткая пальпация и нагрузочные тесты наиболее часто поражаемых воспалительными артропатиями суставов (пястно-фаланговые, плюс нефаланговые и коленные) завершают скрининг-исследование.

Здоровый сустав должен:

- *нормально выглядеть*. С возрастом структуры сустава визуализируются в большей степени, а мышечная масса уменьшается, что не обязательно указывает на какую-либо патологию;
- *принимать в покое нормальное положение*. Ненормальное положение здорового сустава может быть вызвано неправильной привычкой, неврологическими нарушениями, психическим заболеванием с симуляцией суставной болезни. Постуральные нарушения будут исчезать при просьбе принять нормальное положение или выполнить нормальное движение. Психогенные нарушения положения часто являются необычными, противоречивыми и уникальными для данного пациента;
- *легко перемещаться в пределах всего объема движений*. Суставные и околоуставные поражения часто вызывают отрывистые, осто-

рожные движения, и пациент может использовать различные вспомогательные маневры для уменьшения нарушения функции;

Пациента необходимо оценить когда он лежит на кушетке, стоит и идет. Полезно осмотреть пациента раздетым, хотя некоторые врачи предпочитают ограждать своих больных от психологического дискомфорта, связанного с процессом раздевания. Порядок, в котором проводится скрининговое исследование, не имеет значения, и описанные здесь процедуры осмотра, пальпации и нагрузочных тестов, могут выполняться на определенной области одновременно. Выполнение процедуры облегчается и ускоряется, если врач показывает требуемое движение, а пациент старается его точно повторить.

ИССЛЕДОВАНИЕ ИДУЩЕГО ПАЦИЕНТА.

Попросите пациента разуться и раздеться до нижнего белья и пройти вперед, повернуться и пройти назад. Понаблюдайте за его походкой. Оцените движения рук, таза, бедер, коленей, различных отделов стопы. Нормальная походка (рис. 36-39) характеризуется:

- плавным движением руки, связанным с движением противоположной ноги;
- гладким, симметричным движением таза, поворачивающегося вперед с передней ногой;
- сгибанием в тазобедренном суставе при постановке пятки, разгибанием в этом суставе при отталкивании носком;

- разгибанием коленного сустава при постановке пятки, сгибанием при переносе;
- нормальной постановкой пятки, пронацией стопы в среднем положении, приподнятием пятки перед отталкиванием, тыльным сгибанием голеностопного сустава при переносе;
- возможностью плавного поворота.

Наблюдая за тем, как больной идет и поворачивается, особо обратите внимание на анталгическую походку (рис. 40), при которой боль или деформация заставляет пациента быстро переносить вес тела с больной ноги на здоровую, задерживаясь на последней (часто с сопутствующей асимметрией движения руки). Тип анталгической походки может помочь в определении локализации патологии опорно-двигательного аппарата. Например:

- боль в нижнем отделе позвоночника. Уменьшенная ротация таза с передней ногой выражается в укорочении шага и осторожности при повороте;
- поражение тазобедренного сустава. Тело «подпрыгивает» над больной ногой: фиксированная сгибательная контрактура может подчеркивать поясничный лордоз и выпячивание ягодицы;
- поражение коленного сустава. Синовит/деформация могут препятствовать полному разгибанию сустава во время фазы переноса и приводить к осторожной постановке пятки.

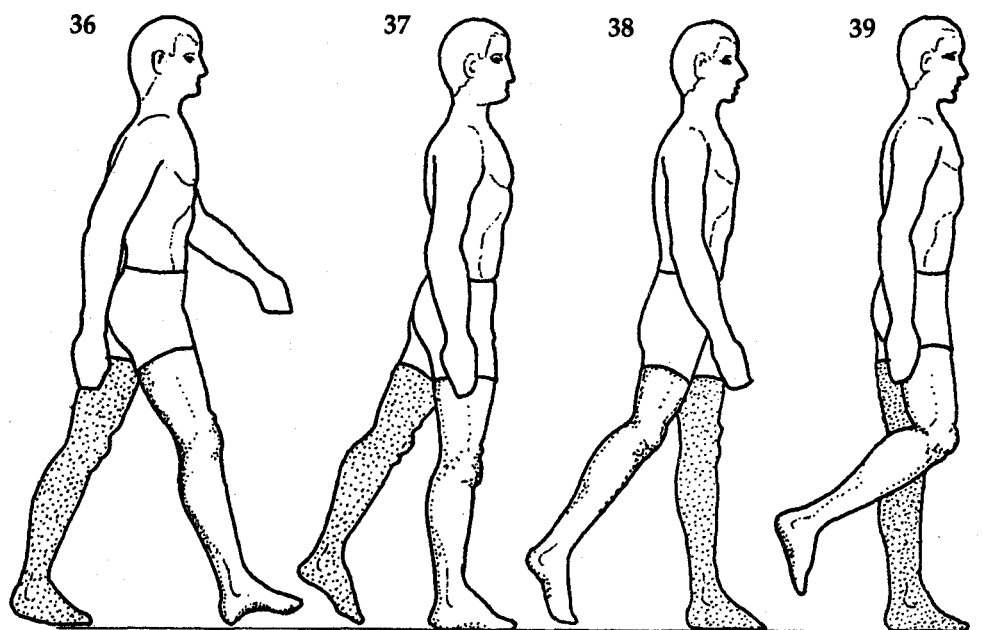


Рис. 36-39 Основные фазы походки (ближайшая нога): (36) фаза касания пятки; (37) фаза нагрузки/стояния; (38) отталкивание носком; (39) фаза переноса.

Если колено поддерживается в жестком состоянии, то тело вращается вокруг ноги в опорную фазу и нога переносится вперед круговым движением;

- поражение задней части стопы. При уменьшении подвижности голеностопного сустава нога может быть ротирована наружу и слегка отведена. При болезненности пятки, нога ставится не на нее, а сразу на всю стопу: пятка не касается пола и колено полностью не разгибается. При поражении Ахиллового сухожилия больной избегает отталкивания от земли;
- поражение среднего отдела стопы. Стопа занимает инвертированное (супинированное) положение и отталкивание осуществляется ее латеральной стороной;
- поражение переднего отдела стопы. Для того, чтобы предотвратить нагрузку весом на этот отдел стопы, пятка не отрывается от земли в позднюю фазу стояния и отсутствует фаза отталкивания. Коленный и тазобедренный суставы, а вместе с ними и туловище сгибаются для поддержания движения вперед, укорачивается фаза переноса ноги на здоровой стороне, выражаясь в «перепрыгивании» во время поздней фазы стояния на пораженной стороне. Поражение передних отделов стоп с двух сторон проявляется в наклоне вперед, укорочении шагов и шаркающей походке.

Другие патологические (в том числе неврологического генеза) походки включают:

- *походку Тренделенбурга*. В результате неэффективного отведения в тазобедренном суставе в фазу стояния на пораженной ноге на противоположной стороне таз опускается (рис.41);
- *утиную походку*. Это двусторонняя походка Тренделенбурга;
- *истерическую/психогенную походку*. Часто вариabильная, преувеличенная или аномальная, не подходящая ни под один тип;
- *спастическую походку*. Узкая волочащаяся походка. Пациент испытывает трудности в сгибании коленных суставов, стопа поднимается за счет наклона таза и переноса ноги по дуге или круговым движением, пальцы тащатся по земле;
- *походку с высоким подниманием стопы*. При этом стопа шлепает в момент контакта с полом (из-за несдерживаемого подошвенного сгибания в голеностопном суставе). Эта походка формируется при слабости передней большеберцовой мышцы («падающая стопа»);
- *топающую походку с широко расставленными ногами (сенсорная атаксия)*. Пациент неожиданно высоко поднимает ногу и толчком переносит ее вперед прежде, чем она

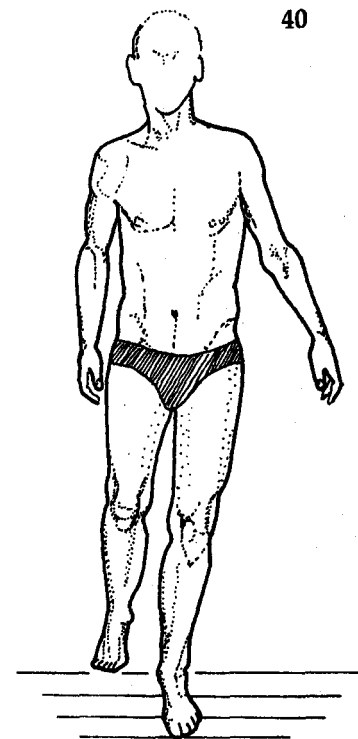


Рис. 40 Анталгическая походка.

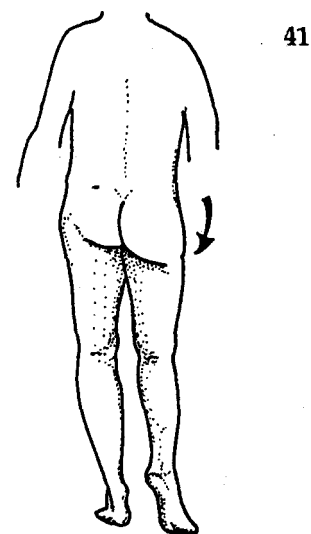


Рис. 41 Походка Тренделенбурга.

42

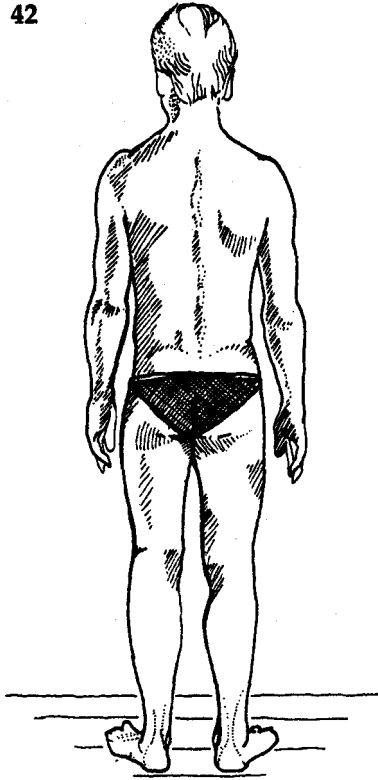


Рис. 42 Исследование вертикально стоящего пациента сзади.

опустится на землю. Глаза при этом зафиксированы на месте постановки ноги для компенсации потери ощущения положения тела в пространстве. При закрытых глазах походка и баланс нарушаются в большей степени;

- *шатающуюся походку с широко расставленными ногами* (мозжечковая атаксия). Стопы широко расставлены и перемещаются беспорядочно, руки разведены для улучшения баланса. Закрывание глаз на походку существенно не влияет;
- *семенящую походку* (паркинсонизм). Руки не раскачиваются, начало ходьбы медленное, но после нескольких шаркающих шагов больной может перейти на бег.

Если наблюдаемая походка полностью нормальна, то маловероятно, что у больного имеется значительная патология опорно-двигательного аппарата нижних конечностей и позвоночника.

ИССЛЕДОВАНИЕ СТОЯЩЕГО ПАЦИЕНТА

Попросите пациента стать прямо и вытянуть руки вдоль туловища.

Исследование сзади,

Сравнивая обе стороны (рис. 42), обратите внимание на:

- прямое положение позвоночника (отсутствие сколиоза или асимметрии грудной клетки);
- нахождение гребней подвздошных костей на одном уровне;
- нормальный мышечный объем и симметрию мышц, особенно параспинальных, плечевых, ягодичных;

43

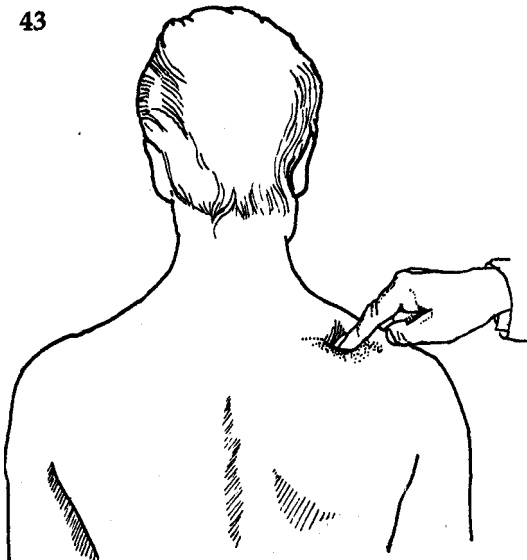


Рис. 43 Надавливание на середину надостной мышцы.

44

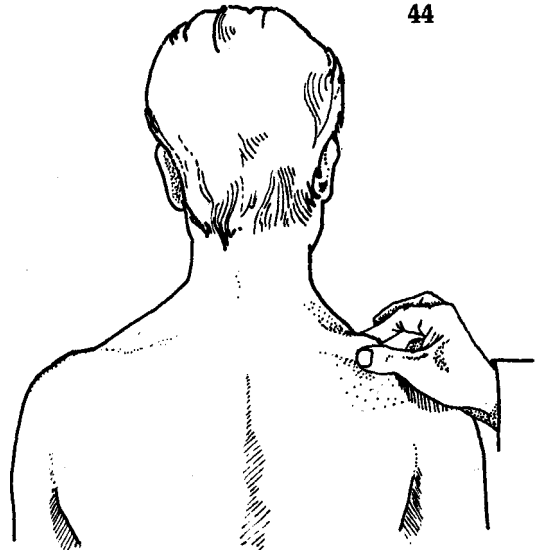


Рис. 44 Перекатывание мышечного валика (при фибромиалгии).

- припухлость в подколенной ямке;
- припухлость/асимметрию вокруг Ахилловых сухожилий;
- деформацию заднего отдела стопы (вальгусную/варусную).

Пока больной находится в этом положении, надавите пальцем на точки в середине надостных мышц (рис. 43) и проведите перекатывание кожного валика в этой же области (рис. 44), наблюдая за появлением избыточной болезненности, что может говорить в пользу фибромиалгии.

Исследование сбоку.

Особое внимание обратите на:

- исчезновение нормального шейного и поясничного лордоза и нарушение небольшого грудного кифоза;
- деформации коленного сустава (сгибательная контрактура, genu recurvatum, задний подвывих голени).

Пока пациент находится в этом положении (рис. 45), проверьте сгибание в поясничном отделе позвоночника и тазобедренных суставах, поместив несколько пальцев на остистые отростки нижних поясничных позвонков и попросив больного «согнуться максимально вперед и достать пальцами пол» (рис. 46). Если поясничный отдел в норме, то торако-люмбальный отдел позвоночника должен образовывать плавную дугу, а пальпирующие пальцы должны расходиться в стороны. Хороший объем движений указывает на нормальное сгибание в тазобедренных суставах.

Исследование спереди.

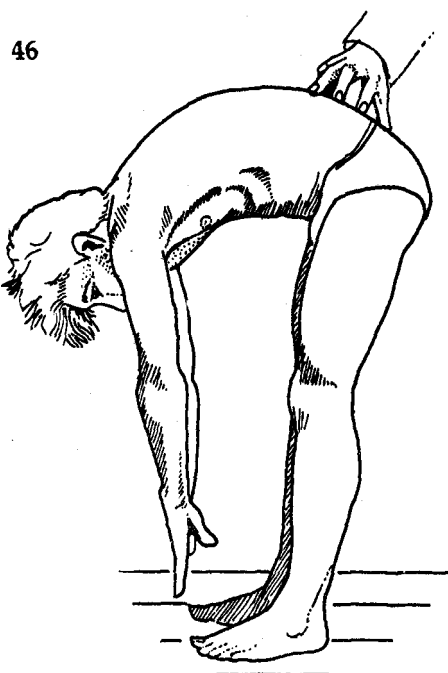


Рис. 46 Исследование/пальпация пациента, пытающегося достать пальцы ног.

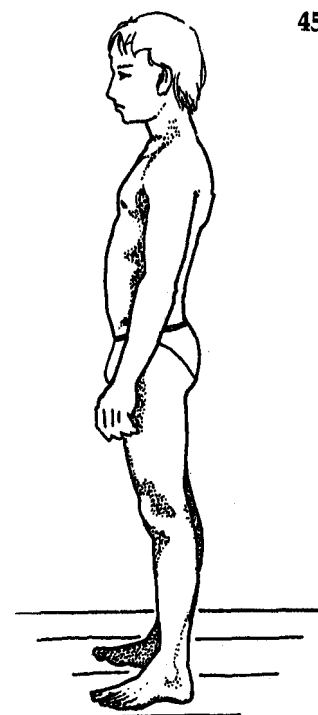


Рис. 45 Исследование стоящего пациента сбоку.

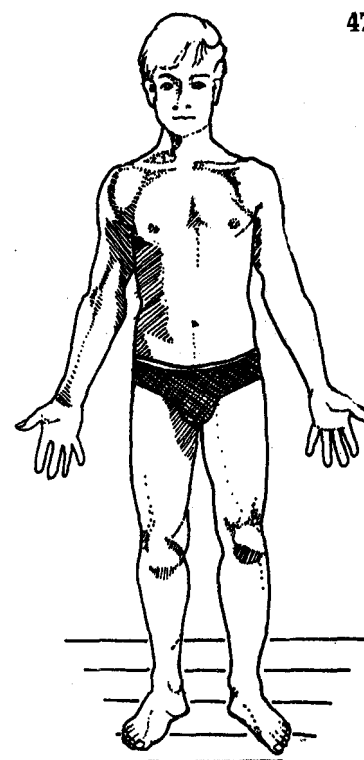

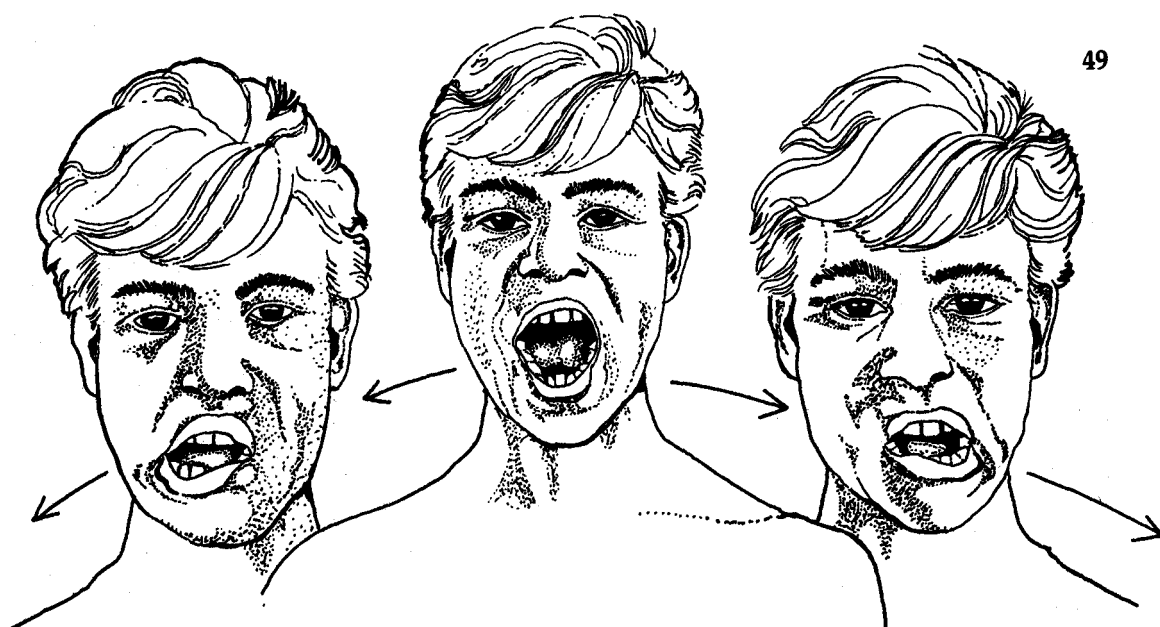


Рис. 47 Исследование стоящего пациента спереди.



48

Рис. 48 «Опустить ухо на одно плечо, потом на второе.»



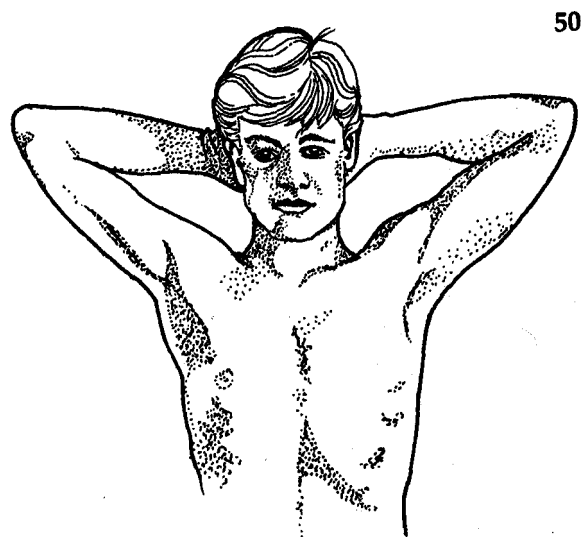
49

Рис. 49 «Широко раскрыть рот и подвигать челюстью из стороны в сторону.»

Сравнивая одну сторону с другой (рис. 47), особое внимание обратите на:

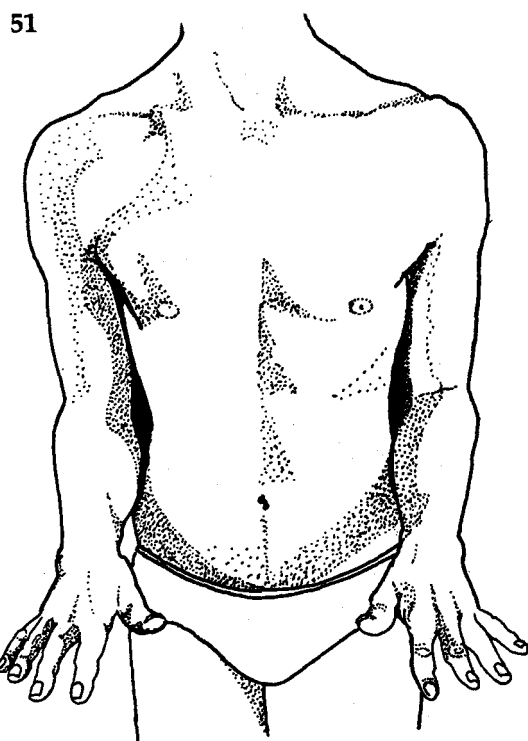
- припухлость, ненормальное положение, изменение кожи над грудино-ключичными и акромиально-ключичными суставами;
- одинаковую высоту плеч;
- атрофию мышц и их асимметрию, особенно дельтовидных и четырехглавых;
- неспособность полностью разогнуть локти;
- деформацию (особенно вальгусную, варусную) коленных суставов;
- деформацию (особенно в плюсне-фаланговых суставах) переднего отдела стопы и нарушение ее сводов (плоскостопие).

Пока пациент находится в этой позиции, попросите его (1) *наклонить голову вбок в каждую сторону* (рис. 48) и следите за появлением боли или ограничения подвижности (боковые наклоны являются чувствительными тестами при поражении шейного отдела позвоночника). (2) *Широко раскрыть рот и подвигать челюстью из стороны в сторону* (рис. 49). Она должна открываться легко, без каких-либо отклонений. (3) *Заложить руки за голову и развести локти* (рис. 50). При поражении плечевых суставов именно наружная ротация и отведение поражаются наиболее сильно и раньше других. При выполнении этого задания происходит также движение в акромиально-ключич-



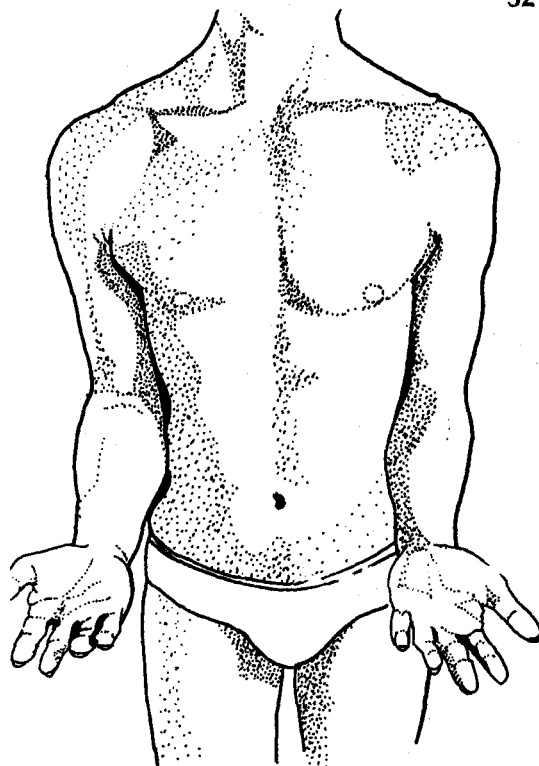
50

Рис. 50 «Заложить руки за голову.»



51

Рис. 51 Исследование тыльной поверхности рук.



52

Рис. 52 Исследование ладонной поверхности рук.

53

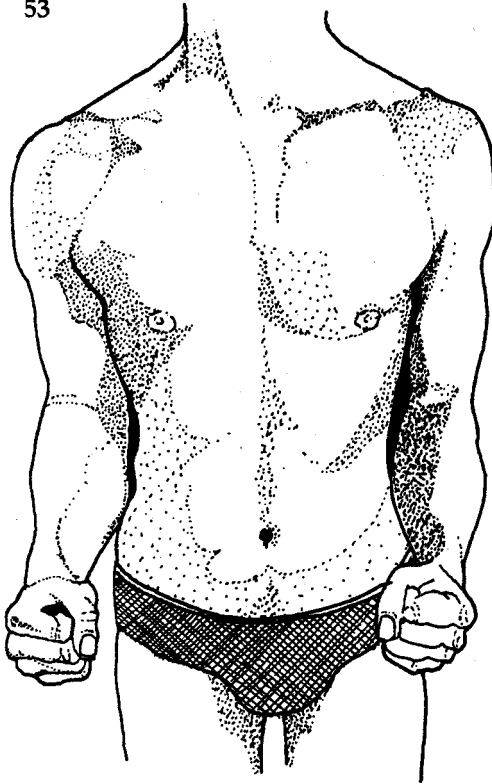


Рис. 53 Оцените сжатие кулаков (кистевой хват).

ных и грудино-ключичных суставах, и проверяется функция над- и подостных и малой круглой мышц. (4) Согнуть руки в локтях до 90 градусов, вытянуть предплечья вперед, кисти вниз (рис. 51). Определите наличие изменений (особенно припухлости, деформации, патологического положения и изменение кожи) в области

54

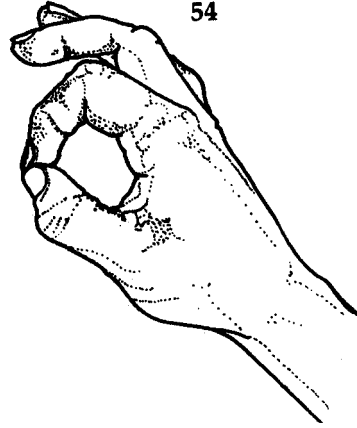


Рис. 54 Оцените шипковый хват.

55

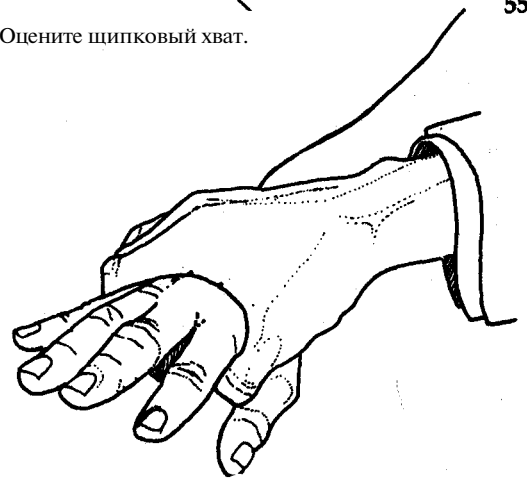

Рис. 55 Поперечное сжатие пястных костей.

56

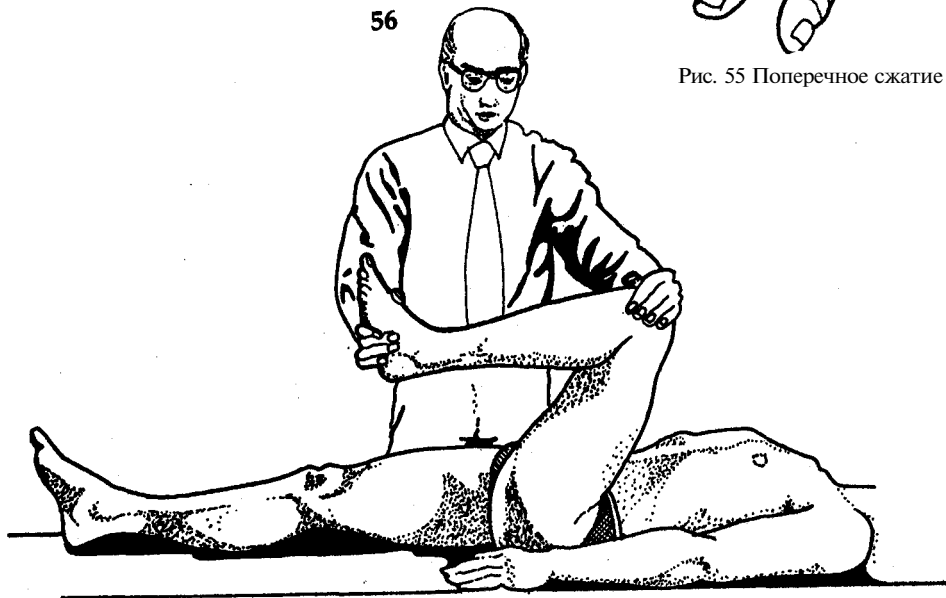


Рис. 56 Сгибание коленного и тазобедренного суставов.

дистальных луче-локтевых суставов, лучезястных, пястно-фаланговых и межфаланговых суставов, теносиновита мышц-разгибателей. (5) Перевернуть руки в положение супинации (рис. 52). Исследуйте проксимальный и дистальный радио-ульнарный суставы. Осмотрите область ладоней (особенно на атрофию, изменения кожи и припухлость сухожилий сгибателей). (6) Крепко сжать руки в кулаки (рис. 53). Оцените способность пальцев глубоко заворачиваться в кисть (кистевой хват). (7) Поочередно соединить кончики всех пальцев с кончиком большого пальца (рис. 54). Оцените способность выполнять точный пальцевой хват. (8) Сдавите сбоку II-V пястнофаланговые суставы (рис. 55).

ИССЛЕДОВАНИЕ ПАЦИЕНТА, ЛЕЖАЩЕГО НА КУШЕТКЕ

Некоторым больным, особенно пожилого возраста, неудобно полностью лежать на плоской кушетке, в таком случае можно проводить скрининговое исследование в полусидячем положении. Когда пациент удобно лег, врач должен (1) согнуть коленный и тазобедренный суставы, удерживая колено (рис. 56).. Убедитесь в нормальном сгибании колена и отсутствии крепитации. Таким образом вы также проверяете сгибание тазобедренного сустава. (2) Проведите пассивную внутреннюю ротацию бедра, сохраняя его сгибание (рис. 57). Это чувствительный тест для выявления патологии тазобедренного сустава-

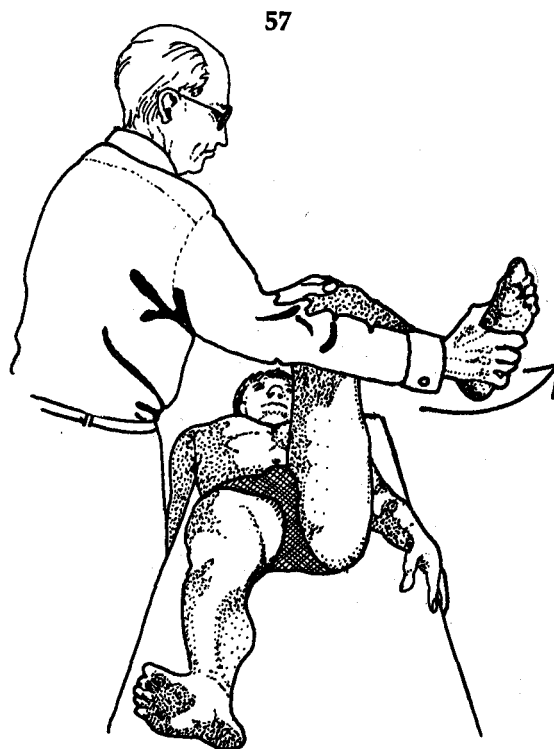


Рис. 57 Внутренняя ротация согнутого тазобедренного сустава.

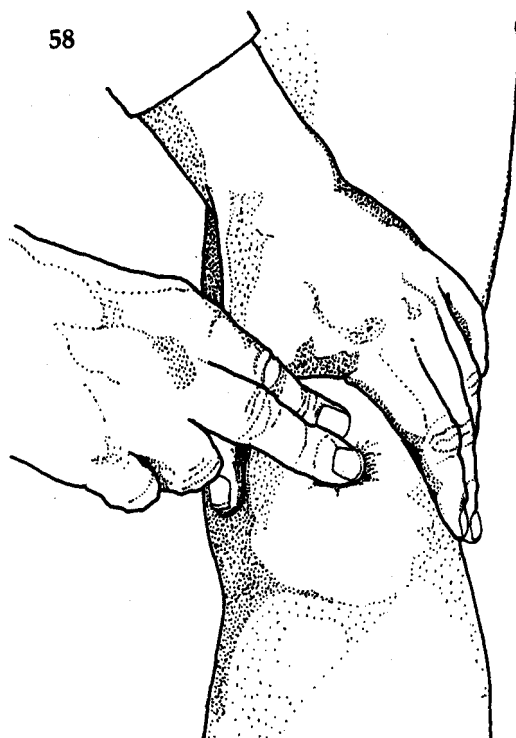


Рис. 58 Тест нагрузки бедренно-надколенникового сочленения и выявление симптома флюктуации.

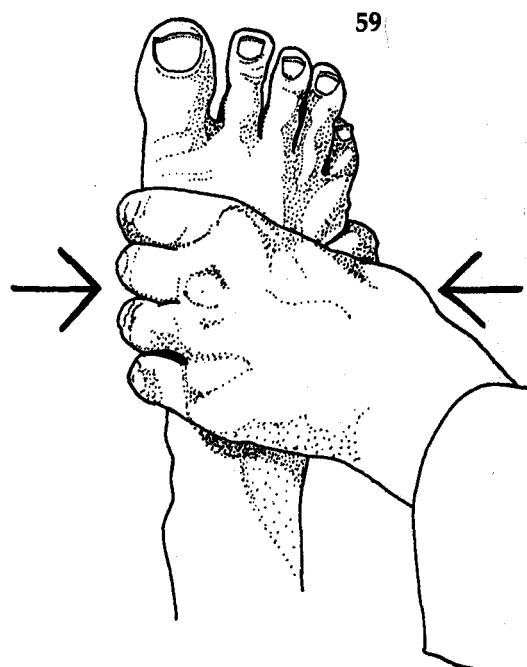


Рис. 59 Поперечное сжатие плюсневых костей.

ва. (3) *Надавите на каждый надколенник и проверьте симптом баллотирования* (рис. 58). Это выявляет как поражение бедренно-надколенного сочленения, так и наличие синовита в суставе, наиболее часто поражаемом всеми видами артропатий. (4) *Сдавите сбоку все плюсневые кости* (рис. 59) для выявления патологии плюсне-фаланговых суставов. (5) *Исследуйте подошвы для выявления натоптышей и мозолей* (рис. 60). Если все эти тесты оказываются нормальными, особенно при отсутствии анамнеза поражения локомоторного аппарата, то маловероятно, что имеются существенные поражения данной системы.

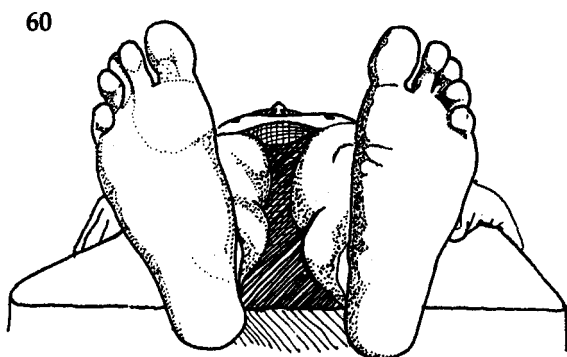

Рис. 60 Исследование подошв.

ЗАПИСЬ СКРИНИНГОВОГО ИССЛЕДОВАНИЯ.

Удобной формой записи такого скринингового исследования является таблица ПРНС (П - походка, Р - руки, Н - ноги, С - спина). Если внешний вид (ВВ) и подвижность (П) оказываются нормальными, то ставится «галочка»:

ПУ	ВВ	П
Р	v	v
Н	v	v
С	v	v

Если определяется какое-то отклонение от нормы, то вместо «галочки» ставится крестик и проводится детальное описание выявленной патологии. Например, для пациента с остеоартрозом коленного сустава:

Пх	ВВ	П
Р	v	v
Н	x	x
С	v	v

*анталгическая походка
прав, колено — варус*

*\ сгибания
крепитация
выпот*

РЕЗЮМЕ СКРИНИНГОВОГО ИССЛЕДОВАНИЯ

- (1) Исследование пациента во время ходьбы вперед, поворота и ходьбы назад.
- (2) Исследование вертикально стоящего пациента
 - а) сзади
 - надавливание на середину надостных мышц
 - перекачивание кожного валика
 - б) сбоку
 - «дотронуться до пола руками» (сгибание в пояснице)
 - в) спереди
 - «ухо на плечо» (боковое сгибание шеи)
 - «открыть рот, подвигать челюстью» (височно-нижнечелюстные суставы)
 - «руки за голову» (плечевые суставы)
 - исследование тыльной поверхности рук
 - проверка супинации, ладоней
 - «сжать кулаки» (кистевая сила)
 - «дотронуться пальцами до большого пальца» (точный шипок)
 - боковое сжатие пястно-фаланговых суставов
- (3) Исследование пациента на кушетке
 - определение крепитации во время сгибания коленного/тазобедренного суставов
 - внутренняя ротация бедра в согнутом положении
 - симптомы баллотирования и флюктуации для коленного сустава
 - боковое сжатие плюсне-фаланговых суставов
 - исследование подошв

3 КИСТЬ

ФУНКЦИЯ

Запястье и кисть состоят из множества маленьких суставов, которые действуют как одна функциональная единица. Рука выполняет множество важных задач, включая:

1. *Захват и манипуляцию.* Существует два основных вида хвата:

- *щипковый хват* (рис. 61). Он достигается при противопоставлении подушечек большого и любого другого пальцев (обычно указательного) и требует определенной ротации большого пальца (и в некоторой степени второго) при выполнении этого движения. Хват «ножницами» является менее точным противопоставлением большого и боковой поверхности указательного пальцев;
- *кистевой хват* (рис. 62). Достигается заворачиванием пальцев внутрь ладони и оптимален при разогнутом и заблокированном лучезапястном суставе (сгибатели пальцев при этом развивают наибольшую силу). Хват максимален при повороте в 90 градусов и 45-градусной ульнарной девиации кисти (положение «забивания молотком»). Крючковый хват является модификацией кистевого хвата.

Из этих основных захватов могут быть получены разнообразные варианты, что дает кисти большую подвижность при манипуляциях. Захваты усиливаются одновременным использованием обеих рук, и нарушение функции одной из них может существенно уменьшить совокупную функциональную способность.

2. *Проприоцепцию.* Руки являются основным средством контакта при тактильном восприятии окружающего мира.

3. *Коммуникацию.* Руки играют важную роль в социальных контактах (напр., рукопожатие, ласки), так как ими можно посылать разнообразные невербальные сигналы.

^*Передвижение*, напр., при ползании, плавании.

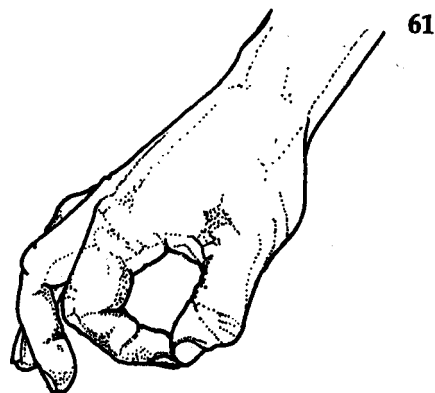


Рис. 61 Щипковый хват.

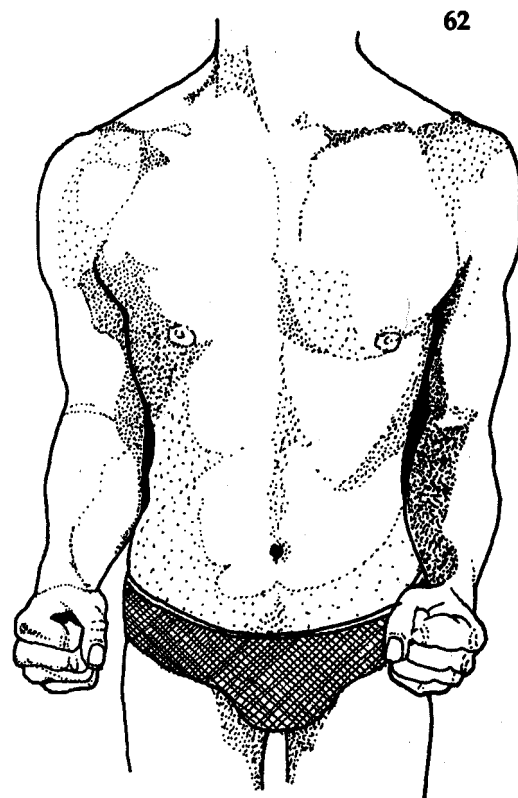


Рис. 62 Кистевой хват.

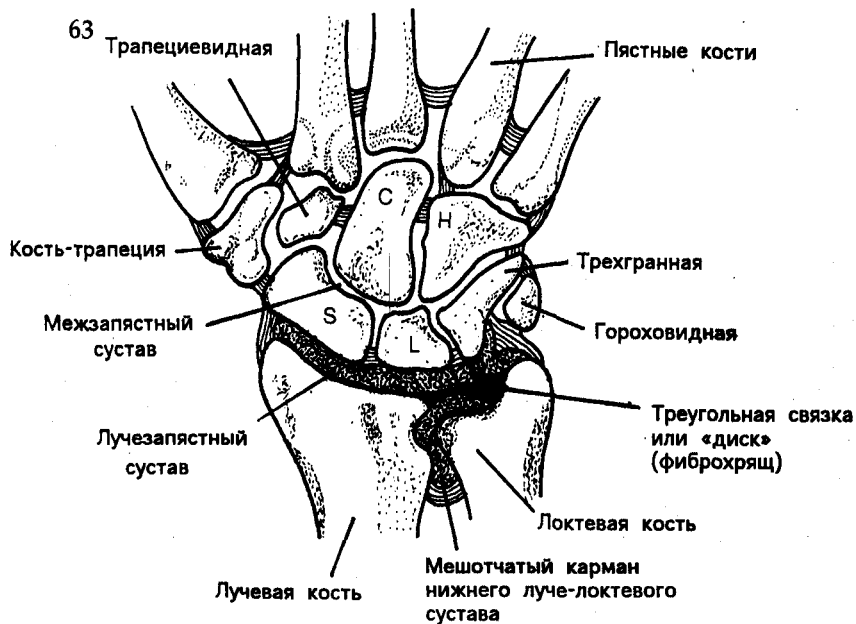


Рис. 63 Кости и суставы кисти. (S-ладьевидная, L-полулунная, S-головчатая, H-крючковидная).

Нижний луче-локтевой сустав (рис. 63) дистально отграничен треугольным диском или «связкой» (основной стабилизатор лучезапястного сустава). Его капсула и синовиальная оболочка распространяются проксимально между лучевой и локтевой костями в виде мешотчатого кармана. Вместе с верхним луче-локтевым суставом он обеспечивает супинацию/пронацию.

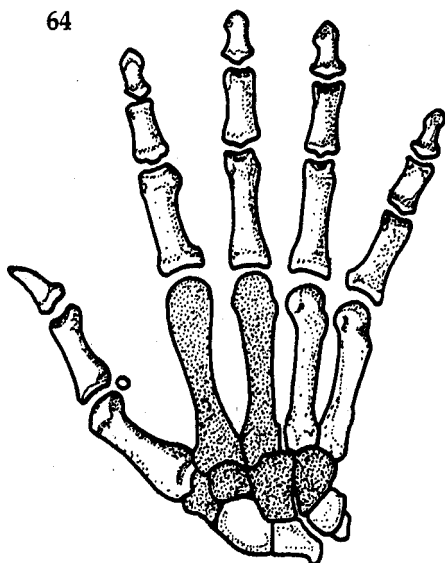


Рис. 64 L-образный неподвижный сегмент.

Лучезапястный сустав, со своей отдельной синовиальной полостью, позволяет производить сгибание, разгибание, боковое движение между лучевой костью (и треугольной связкой) и проксимальным рядом костей запястья (ладьевидной, полулунной и трехгранной). *Межзапястный сустав* имеет отдельное синовиальное пространство (часто сообщающееся с запястно-пястными суставами) и соединяет проксимальный и дистальный ряды костей (кость-трапеция, трапециевидная, головчатая, крючковидная). В этом суставе допускаются только минимальные движения (сгибание, разгибание, некоторая ротация). Второй и третий *пястно-фаланговые суставы* практически неподвижны. Вторая и третья пястные кости вместе с дистальным рядом костей запястья образуют фиксированное L-образное соединение (рис. 64), вокруг которого, с точки зрения функции, выстроены остальные элементы кисти. Исключение составляет первый запястно-пястный сустав, который является подвижным. Пястная кость сидит верхом на кости-трапеции и обращена к ее ульнарному краю. Четвертая и пятая пястные кости менее подвижны, чем первая, но могут двигаться вместе по головчатой кости, позволяя формировать «полуола-

донь».

Пястно-фаланговые суставы (рис. 65) являются модифицированными шарнирными суставами. На ладонной поверхности их положение проецируется на дистальную ладонную складку. Основание каждой проксимальной фаланги имеет хрящевой ладонный вырост (ладонная связка или пластинка). Глубокая поперечная пястная связка соединяет ладонные пластины со второго по пятый палец (рис. 66). Каждый пястно-фаланговый сустав имеет радиальную и ульнарную латеральные связки, эксцентрично проходящие через сустав и напрягающиеся только при сгибании (рис. 67).

Проксимальные и дистальные межфаланговые суставы являются истинными шарнирными суставами. Они также имеют ладонные пластинки, а на пальмарной стороне фаланг образуются фиброзные каналы. Каждый межфаланговый сустав имеет радиальную и ульнарную коллатеральные связки, идущие центрально и напрягающиеся как при сгибании, так и при разгибании. Синовиальная оболочка всех пястно-фаланговых и межфаланговых суставов распространяется больше в проксимальном, чем в дистальном направлении (рис. 65). Это вызвано ходом сухожильных влагалищ и других структур, которые увеличивают напряжение капсулы в дистальном направлении.

Кисть создана прежде всего для сгибания (захвата). Сухожилия длинных сгибателей (рис. 68) проходят в едином сухожильном мешке (длинный сгибатель большого пальца обычно имеет собственную оболочку), и все они покрыты связкой сгибателей (*retinaculum flexorum*). Ладонная фасция (в которую вплетается сухожилие длинной ладонной мышцы) прикреплена к связке сгибателей, частично делится на четыре части, и прикрепляется к глубокой поперечной запястной связке и фалангам. Срединный нерв проходит непосредственно под *retinaculum flexorum* среди

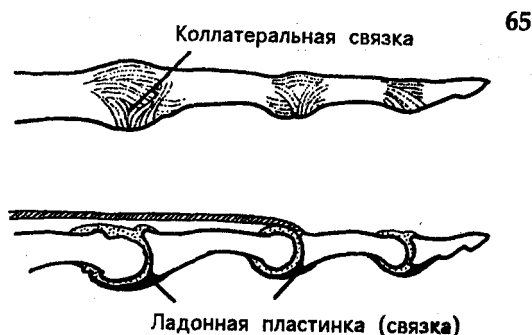


Рис. 65 Пястно-фаланговые и межфаланговые суставы.

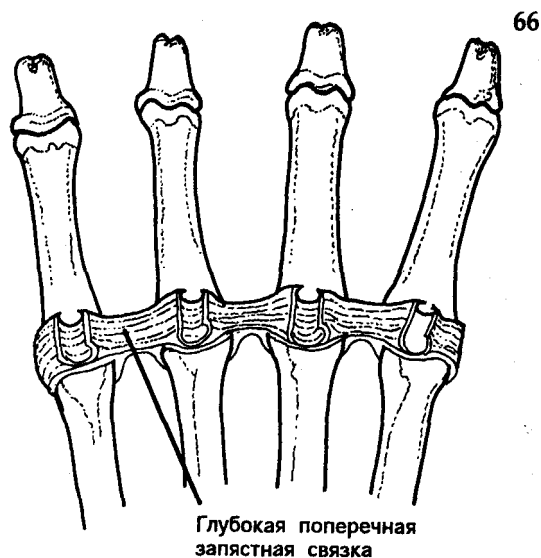


Рис. 66 Организация ладонных связок.

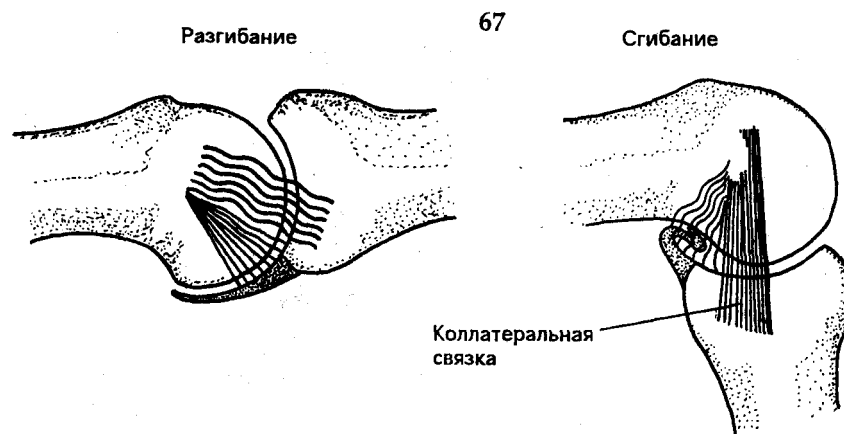


Рис. 67 Натяжение коллатеральных связок пястно-фаланговых суставов при сгибании.

сухожилий сгибателей в карпальном канале (и может сдавливаться при теносиновите этих сухожилий). Сухожилия разгибателей также являются образованиями, покрытыми связкой разгибателей (*retinaculum extensorum*) (рис. 69). Ко-

ные межфаланговые суставы, первый запястно-пястный и ладьевидно-трапециевидный сустав (другие запястные суставы не поражаются). Изолированное поражение лучезапястного и межзапястного суставов обычно встречается при

68

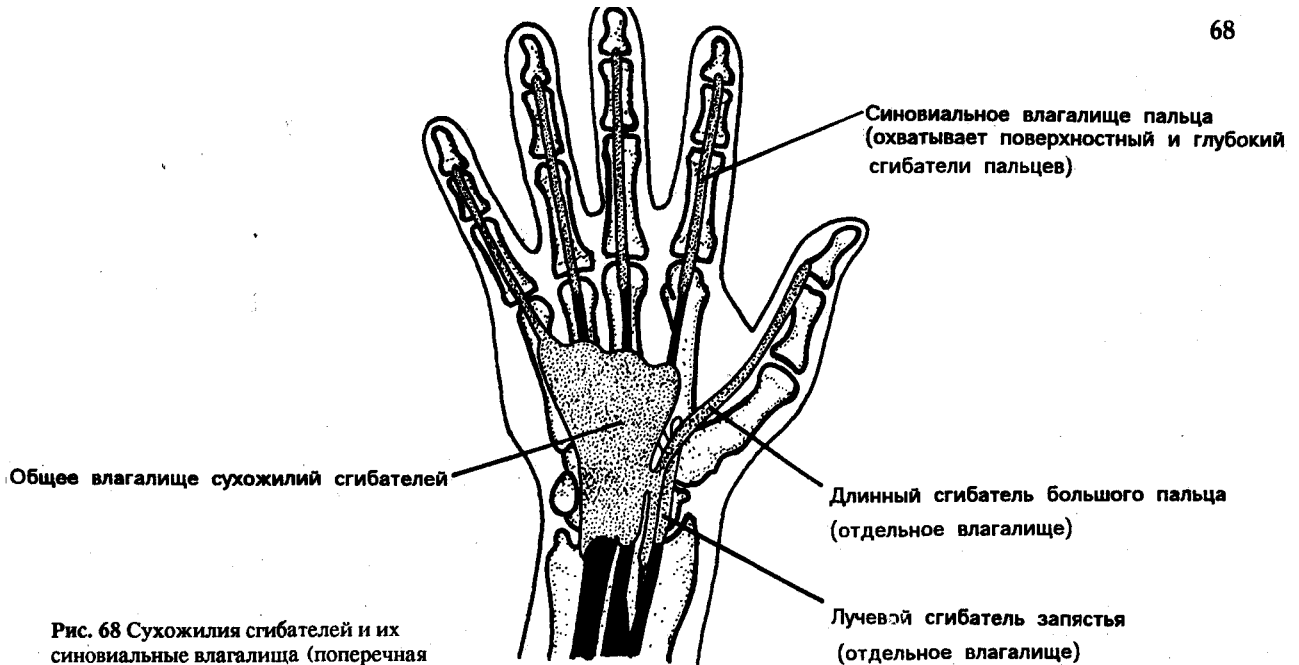


Рис. 68 Сухожилия сгибателей и их синовиальные влагалища (поперечная удерживающая связка удалена)

69

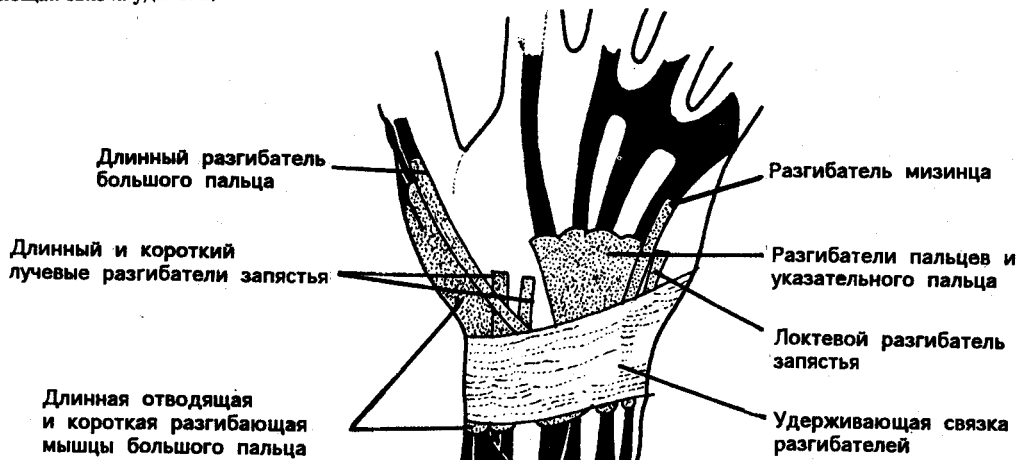


Рис. 69 Сухожилия разгибателей и их синовиальные влагалища.

роткий разгибатель большого пальца и длинный абдуктор большого пальца имеют собственный фиброзный канал в области шиловидного отростка лучевой кости. Воспаление этого участка может привести к развитию стенозирующего тендовагинита (*теносиновит дёКурвена*).

Лучезапястные суставы и суставы кисти часто вовлекаются в воспалительный процесс (ревматоидный артрит, серонегативные спондилоартриты). При генерализованном остеоартрозе обычно поражаются дистальные и проксималь-

кристаллических артропатиях (пирофосфатной артропатии и подагре).

СИМПТОМЫ

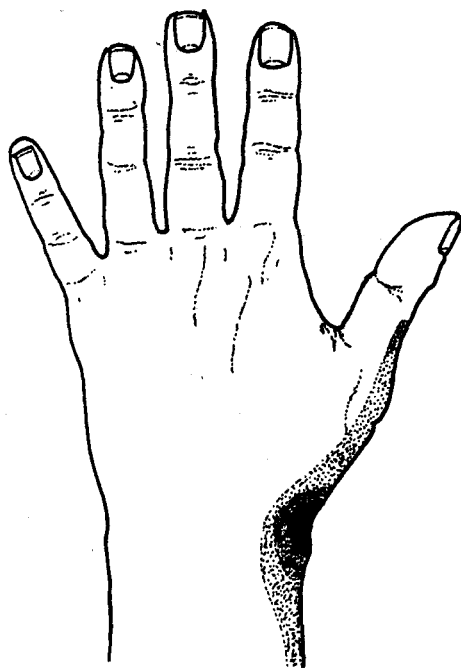
Боль в любом мелком суставе кисти обычно хорошо локализована и пациент без труда указывает ее источник. Однако, существует три состояния, при которых возможна иррадиация боли по лучевой стороне кисти (рис. 70 - 72):

- *Артропатия первого запястно-пястного сустава* (обычно остеоартроз). Поражение этого сустава может вызвать широкую иррадиацию боли (дистально по большому пальцу, проксимально на дистальный отдел предплечья), хотя все равно максимальная болезненность определяется непосредственно над суставом.
- *Теносиновит де Курвена*. Боль максимальна над шиловидным отростком лучевой кости, но часто распространяется на большой палец и вверх на предплечье.
- *Синдром карпального канала*. Ключевым симптомом, указывающим на сдавление периферического нерва, является усиление *симптоматики ночью или ранним утром* (жалобы могут быть ограничены только этим временем). При синдроме карпального канала сдавление срединного нерва может вызвать: 1) парестезию и дизестезию большого, указательного и среднего пальцев, часто с нарушением подвижности; 2) боль, распространяющуюся проксимально на предплечье вплоть до локтя.

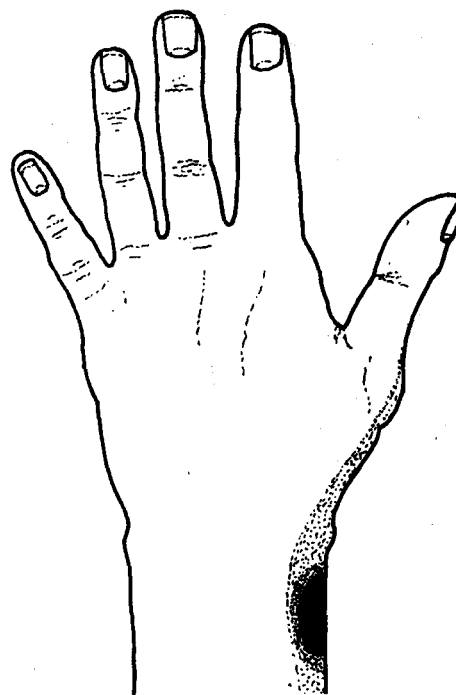При поражении суставов кисти, особенно сопровождающемся синовитами, больные очень быстро обращают внимание на возникшие проблемы из-за раннего влияния на повседневную активность (напр., одевание и т.п.). Даже легкий синовит межфалангового сустава может вызвать тесноту колец (симптом кольца).

Боль и расстройство чувствительности могут иррадиировать в кисть из вышележащих отделов, особенно из локтя (артрит, эпикондилит), плеча (артропатия, периартрит), и шейного отдела по-

70



71



72

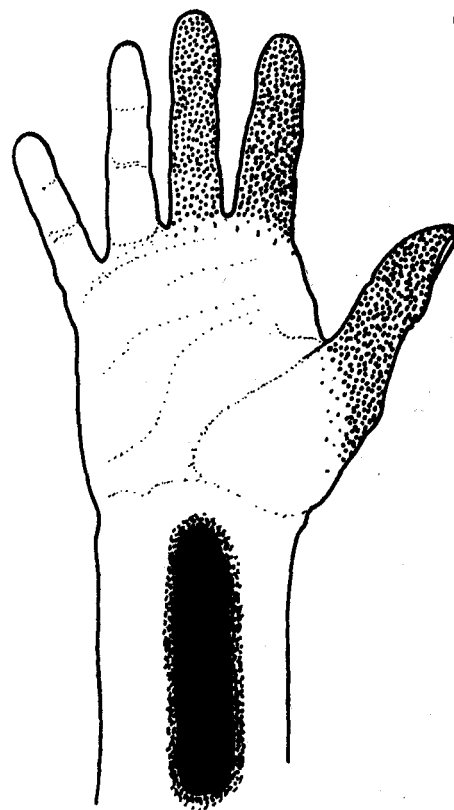
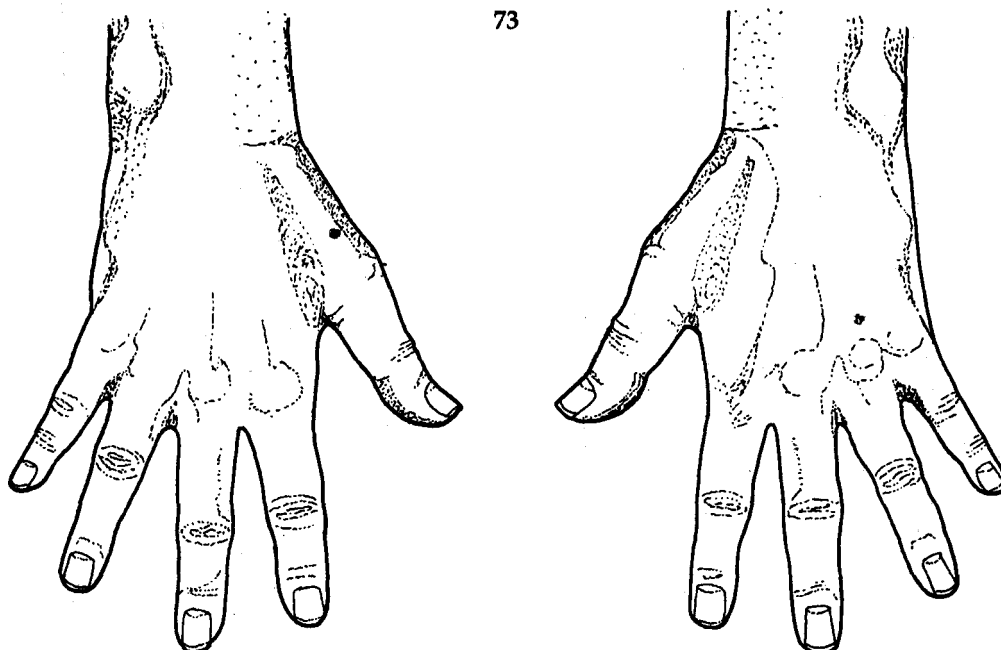


Рис. 70-72 Иррадиация боли при артропатии первого запястно-пястного сустава (70); теносиновите де Курвена (71); синдроме карпального канала (72).

звоночника (раздражение корешков С6,С7,С8). В этом случае симптомы определяются менее четко и сопровождаются признаками поражения

отделов, расположенных более проксимально.

ИССЛЕДОВАНИЕ В ПОКОЕ



Осмотрите и сравните ладонную, тыльную и боковую поверхности обеих вытянутых рук.

ИССЛЕДОВАНИЕ РАЗГИБАТЕЛЬНОЙ ПОВЕРХНОСТИ

Осмотрите тыльную поверхность рук, лежащих на коленях пациента или какой-либо ровной поверхности (рис. 73). Обратите внимание на:

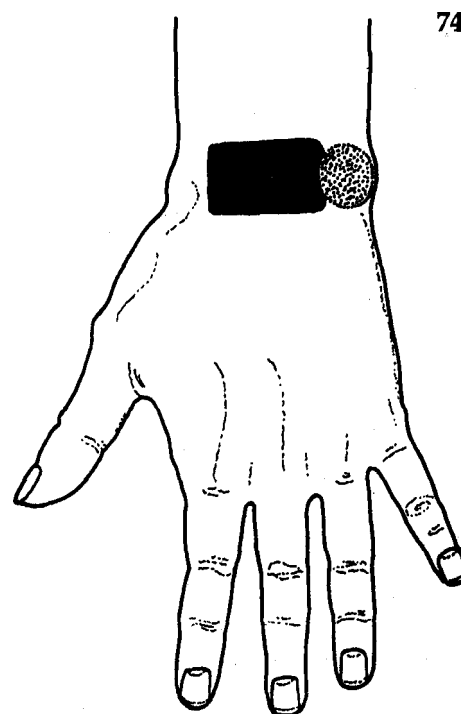
Изменение кожи и ногтей

Оно включает эритему, псориаз, витилиго, смешанную гипер/гипопигментацию (симптом «соли и перца» при склеродермии), уплотнение кожи с утратой сгибания (*склеродактилия*: типична для склеродермии и перекрестных заболеваний соединительной ткани); следы свежей или перенесенной травмы. Фиолетово-серебряные приподнятые поражения кожи (*папулы Готтмана*) над разгибательными поверхностями характерны для дерматомиозита. Волчаночная сыпь чаще поражает кожу *между* суставами. Сыпь при васкулите чаще наблюдается над латеральными, чем над дорсальными участками кожи пальцев. Обратите внимание на изменение ногтей по типу часовых стекол, симптом наперстка, точечные геморрагии, подногтевой гиперкератоз, дистрофию и изменения капилляров ногтевого ложа.

Припухлость

Рис. 74 Положение и форма припухлости при синовите лучезапястного сустава (черная) и нижнего луче-локтевого (кряпчатая).

Рис. 73 Исследование тыльной поверхности кистей.



Все припухания суставов более заметны на тыльной поверхности. Синовит лучезапястного сустава (рис. 74) дает симметричное по отношению к суставной щели прямоугольное припухание. Синовит нижнего луче-локтевого сустава проявляется куполообразным припуханием, окружающим дистальную головку локтевой кости. Синовиты межзапястных и запястно-пястных суставов обычно дают умеренное припухание, расположенное центрально по отношению к суставной щели. Однако, синовит как пястно-фаланговых, так и межфаланговых суставов проявляется припуханием, расположенным более проксимально по отношению к линии сустава (рис. 75). Синовит пястно-фаланговых суставов сопровождается припухлостью между головками пястных костей, а межфаланговых - в заднебоковых отделах между сухожилием разгибателя сверху и латеральными коллатеральными связками по бокам. При умеренном/значительном припухании межфаланговых суставов происходит натяжение кожи над ними со сглаживанием кожных складок. Теносиновит разгибателей также дает припухлость над запястьем: он отличается от синовита лучезапястного сочленения несимметричностью своего расположения по отношению к суставной щели, распространяясь больше в дистальном направлении в сторону пястных костей, и неровным дистальным контуром (рис. 76).

Деформация

Может наблюдаться большое количество разнообразных деформаций, лучше определяемых с тыльной стороны. Кроме синовита, чрезмерное выбухание в области шиловидного отростка локтевой кости может наблюдаться при подвывихе в результате слабости и разрыва дистальной луче-локтевой связки (обычно ревматоидного генеза). С другой стороны, ульнарная дефигурация может быть незаметна из-за эрозивного процесса или предшествующего оперативного лечения. Остеофиты первого запястно-пястного сустава придают кисти «прямоугольный» вид (рис. 77). Ульнарная девиация пястно-фаланговых суставов (рис. 78) часто развивается вслед или одновременно с радиальным отклонением лучезапястного сустава (обычно ревматоидного генеза). Велярный (ладонный) подвывих фаланг пальцев в пястно-фаланговых суставах приводит к выступанию головок пястных костей и ступенчатой деформации. Латеральная девиация (радиальная или ульнарная) в межфаланговых суставах (рис. 77) и плотные узелки в заднебоковых отделах дистальных межфаланговых суставов (*узелки Гебердена*) и проксимальных межфаланговых (*узелки Бушара*) характерны для остеоартроза. Комбинированные деформации включают «шею лебедя» (переразгибание в проксимальных межфаланговых и сгибательная контрактура дистальных межфаланговых суставов (рис. 79); «бу-тоньерки» («пуговичной петли»: гиперфлексия в

проксимальных межфаланговых и гиперэкстензия в дистальных межфаланговых суставах - проксимальный межфаланговый сустав проходит между сухожилием разгибателя как пуговица через пуговичную петлю - рис. 80); *Z-образную деформацию* большого пальца (гиперфлексия в пястно-фаланговом и гиперэкстензия в межфаланговом суставе: рис. 81). Неспособность полностью выпрямить пальцы (фиксированная сгибательная контрактура) может быть результатом поражения как сухожилий, так и суставов.

Атрофия

Ее часто трудно определить. Кроме атрофии дорсальных межкостных мышц, значительное западение между сухожилиями разгибателей может быть из-за ладонной сублюксации запястья,

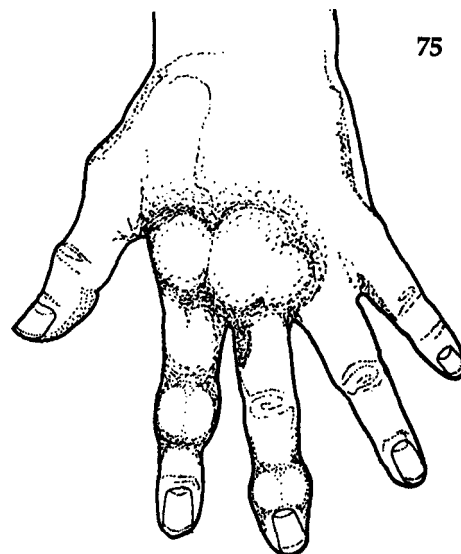


Рис. 75 Припухание пястно-фаланговых суставов и синовит межфаланговых суставов.

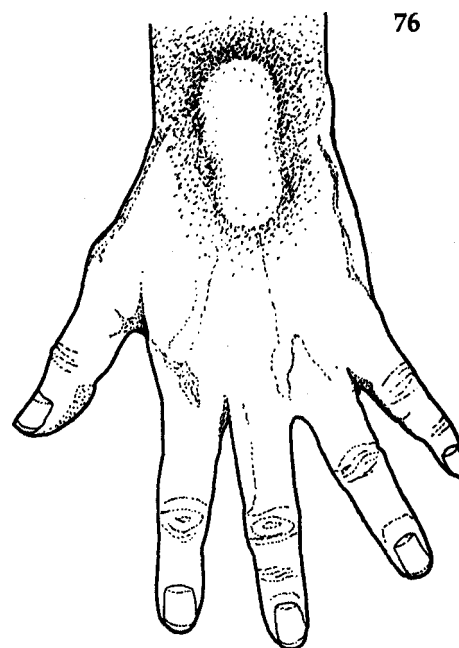
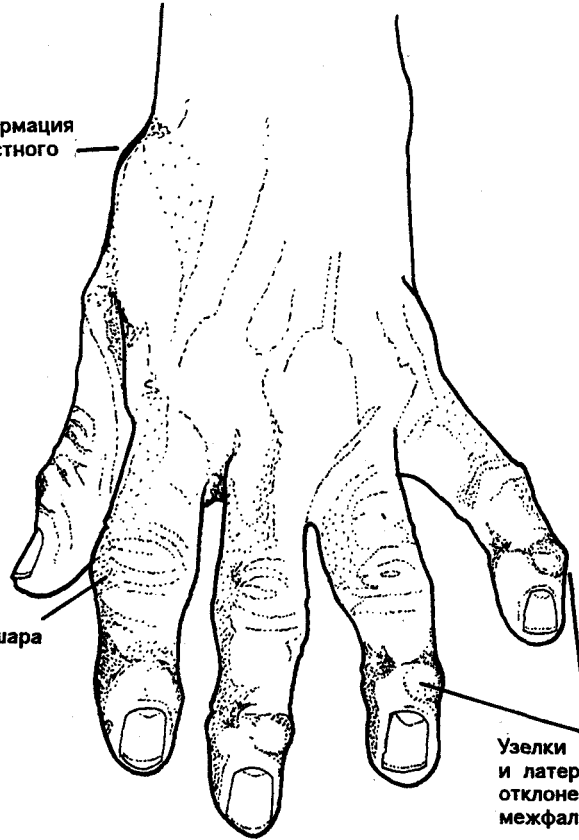


Рис. 76 Припухлость при теносиновите разгибателей.

77

«Прямоугольная» деформация
первого запястного-пястного
сустава

Узелки Бушара



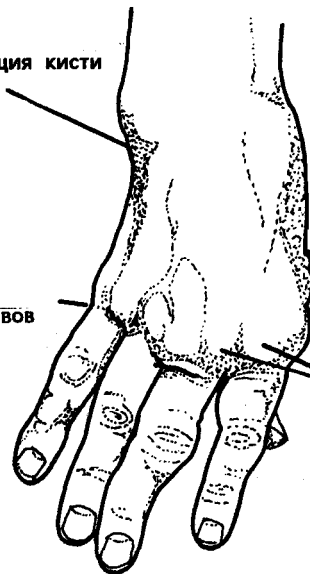
Узелки Гебердена
и латеральным (лучевым)
отклонением дистального
межфалангового сустава

Рис. 77 Типичная деформация руки при генерализованном остеоартрозе.

78

Радиальная девиация кисти

Ульнарная девиация
пястно-фаланговых суставов



Ладонный подвывих в пястно-фаланговых
суставах с выступанием головок
пястных костей

Рис. 78 Ульнарная девиация пястно-фаланговых суставов, сопровождающая лучевую девиацию в лучезапястном суставе.

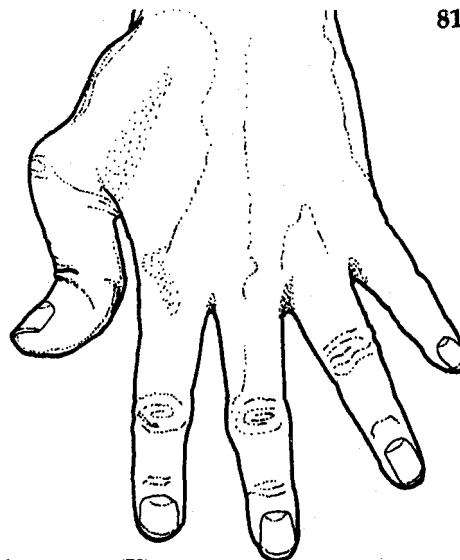
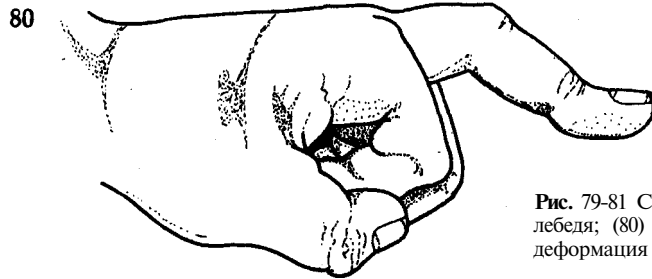
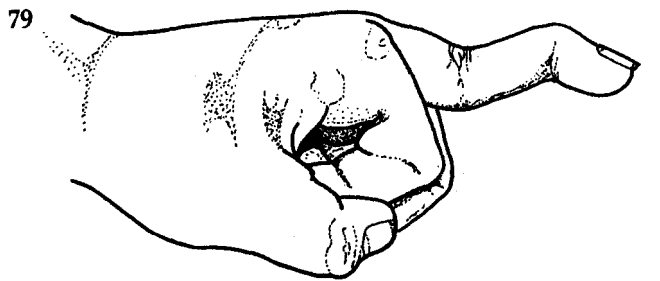


Рис. 79-81 Сложные деформации: (79) шея лебедя; (80) бутоньерки; (81) Z-образная деформация большого пальца.

что автоматически приводит к подчеркиванию сухожилий разгибателей и пространств между ними.

ИССЛЕДОВАНИЕ ЛАДОННОЙ ПОВЕРХНОСТИ

Попросите пациента пронировать руку. Затруднение или боль при пронации указывает на поражение верхнего и/или нижнего луче-локтевых суставов." При пронации/супинации лучевая кость движется вокруг неподвижной локтевой. Если есть вовлечение в патологический процесс

луче-локтевых суставов, то больной может использовать вспомогательный маневр (рис. 82, 83), приводя локоть к центральной линии живота и таким образом увеличивая супинацию (за счет частичной ротации локтевой кости).

При осмотре ладонной поверхности обратите внимание на:

Изменения кожи

Пальмарная эритема часто наблюдается при ревматоидном заболевании. *Контрактура Дююитрена* распознается по сморщиванию кожи с


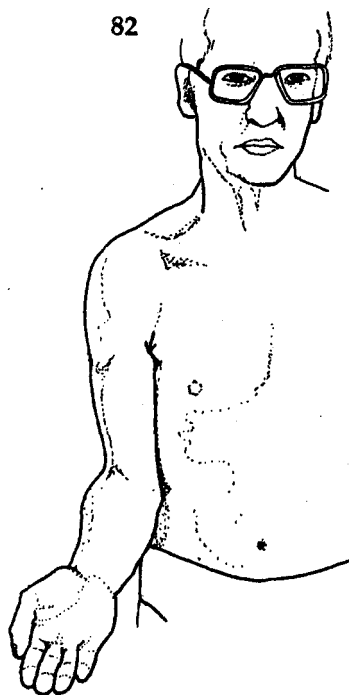


Рис. 82, 83 Пронация при согнутом локте: (82) в норме; (83) при поражении лучелоктевых суставов.

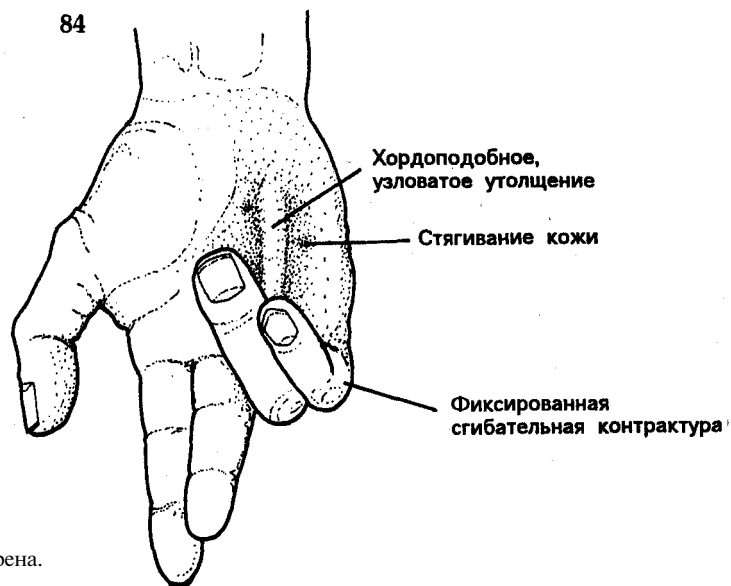


Рис. 84 Контрактура Дюпюитрена.

утолщением ладонной фасции. При далеко зашедших случаях может быть фиксированная сгибательная контрактура, с преимущественным поражением безымянного пальца и мизинца (рис. 84). *Инфаркты мелких сосудов* часто видны как черные пятна, обычно на подушечках пальцев.

Припухлость

Припухлость на ладонной поверхности обычно указывает на теносиновит сгибателей, чаще и лучше всего видимый проксимально по отношению к складке лучезапястного сустава, между дистальной складкой ладони и основанием пальца, иногда между кожными складками пальцев (рис. 85). Припухлость на ладонной поверхности видна редко из-за плотного ладонного апоневроза.

Атрофия

В отличие от тыльной поверхности, ладонная поверхность является прекрасным местом для определения мышечной атрофии. Не зависимо от возраста, как тенар, так и гипотенар должны иметь закругленный контур. Локальная атрофия наружной области мышц большого пальца обычно отражает сдавление срединного нерва. Она также часто сопровождается артрит первого запястно-пястного сустава.

ИССЛЕДОВАНИЕ СБОКУ

Попросите пациента вытянуть руки и осмотрите их сбоку. Обратите особое внимание на:

способность полностью выпрямить пальцы

У больного может почти полностью отсутствовать способность активно разогнуть один или бо-

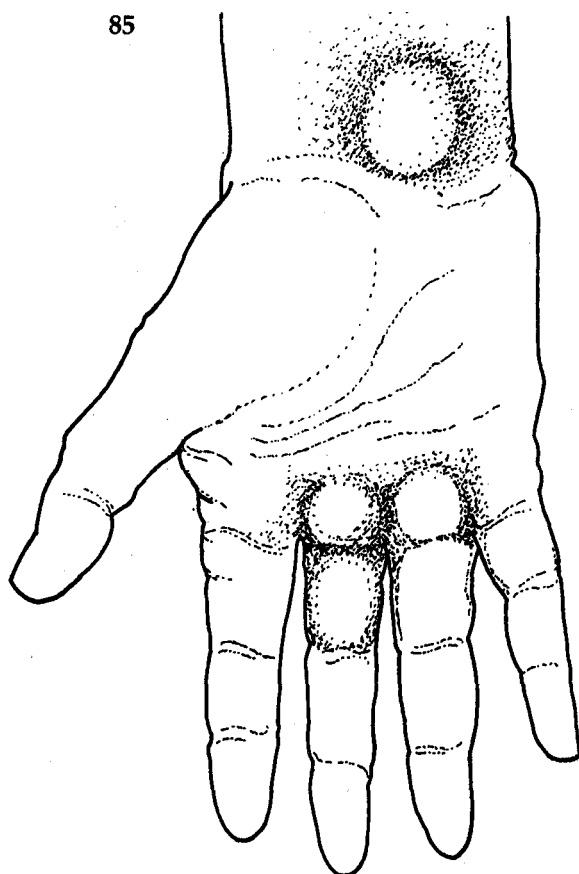


Рис. 85 Припухлость при теносиновите сгибателей.

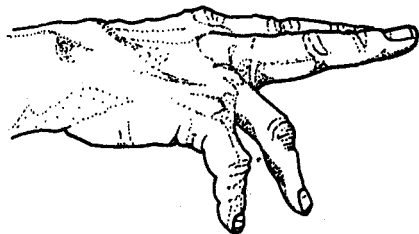


Рис. 86 Полный разрыв сухожилия разгибателя (безымянного пальца и мизинца)

лее пальцев (обычно мизинец и безымянный: рис. 86). Врач, однако, может пассивно их разогнуть, но после того, как их отпускают, они падают вниз. Такое состояние отражает *разрыв сухожилия разгибателя* (при воспалительном процессе это обычно происходит возле шиловидного отростка локтевой кости). У некоторых больных полностью сохраняется пассивное разгибание, и только частично активное. Это отражает разрыв оболочки сухожилия разгибателя, позволяющий ему соскальзывать на ульнарную сторону пястно-фалангового сустава. Иногда это соскользнувшее сухожилие может быть пропальпировано и возвращено на обычное место над пястно-фаланговым суставом. Если врач удерживает его здесь, то у пациента появляется способность полностью разогнуть палец, но эта способность исчезает после того, как врач отпускает руку больного (рис. 87, 88).

Ладонный подвывих запястья

Проявляется деформацией по типу «обеденной вилки» (рис. 89: возможно, наиболее характерной деформацией кисти при ревматоидном артрите).

Припухание тыльной поверхности кисти

Данный симптом может наблюдаться довольно рано и отражать синовит (лучезапястного, межзапястного суставов) или теносиновит разгибателей. Для того, чтобы от дифференцировать припухание синовиального влагалища от выпота в суставе, проведите исследование сначала с согнутыми пястно-фаланговыми суставами, а потом попросите больного полностью разогнуть пальцы (рис. 90). Теносиновидная припухлость при этом смещается в проксимальном направлении вместе с сухожилиями, а ее дистальная граница становится более четкой, так как теносиновий как бы складывается (симптом «складки» или «уступа»). Припухлость в самом суставе при движении сухожилий разгибателей не изменяется.

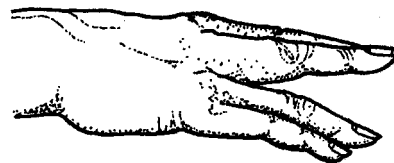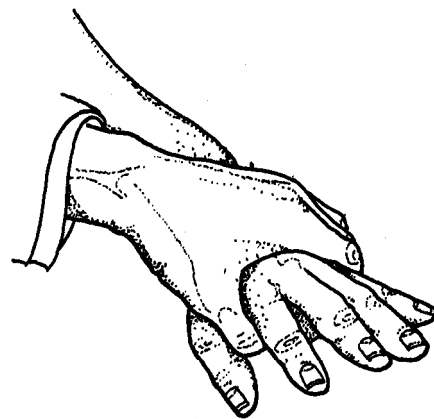


Рис. 87, 88 Соскальзывание сухожилия разгибателя. Врач может предотвратить соскальзывание (87), давая возможность полностью разогнуть пальцы. При отпуске (88) пальцы падают опять.

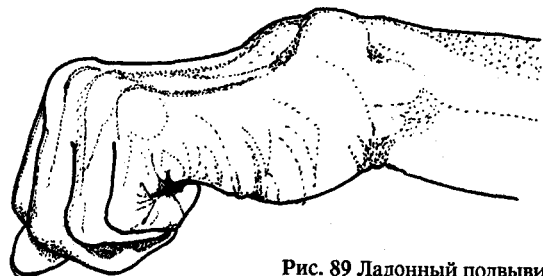


Рис. 89 Ладонный подвывих лучезапястного сустава.

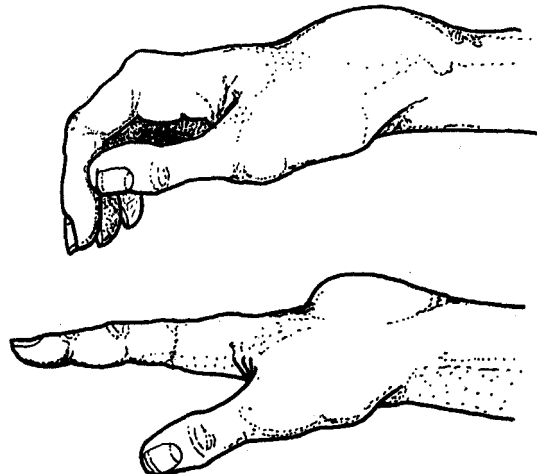


Рис. 90 Симптом «уступа» при теносиновите разгибателей.

Ладонный подвывих в пястно-фаланговых суставах

Данная деформация может быть лучше заметна сбоку (см. рис. 78).

ИССЛЕДОВАНИЕ ПРИ ДВИЖЕНИИ

Попросите пациента крепко сжать кулак (кистевой хват, рис. 62) и оцените возможность пальцев плотно заворачиваться в ладонь. Определите силу, попросив больного сжать ваши пальцы как можно сильнее. Затем исследуйте пальцевый щипок (см. рис. 61). Для этого пациент должен дотронуться кончиком каждого пальца до кончика большого пальца этой же руки. Для того, чтобы оценить, насколько данный пальцевый захват функционален, попросите больного сжать ваш палец. При этом определяется наличие слабости мышц и нестабильность суставов. Такой скрининговый осмотр, вместе с хорошо собранным анамнезом дает правильное направление для выяснения имеющейся у пациента патологии.

ПАЛЬПАЦИЯ

Ее лучше всего делать, поместив больного на некотором расстоянии от себя и поддерживая его кисть снизу пальцами одной руки. Последовательно оцените:

Повышение температуры

Оно определяется при проведении рукой вниз начиная с предплечья по запястью, кисти и пальцам. В норме температура кожи уменьшается по направлению к периферии: значительное похолодание может наблюдаться при синдроме Рейно. Повышение температуры определяется

91

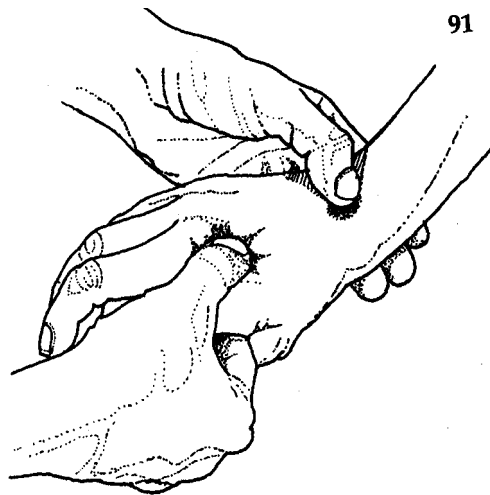


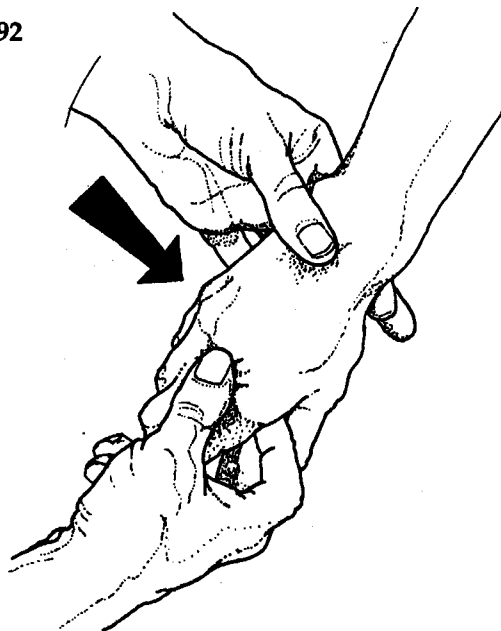
Рис. 91 Пальпация щели лучезапястного сустава.

легко, особенно над запястьем и пястно-фаланговыми суставами.

Лучезапястный сустав

Определите суставную щель большим пальцем левой руки, в то время как правой пассивно сгибайте и разгибайте сустав, используя второй/третий пястные кости как рычаг (рис. 91). Треугольное пространство между лучевой костью, ладьевидной и полулунной обычно легко определяется и является серединой линии сустава. Понажимайте вдоль нее на протяжении всей тыльной поверхности для определения болезненности. Если наблюдается припухлость мягких тканей, определите ее границы (синовит лучезапястного сустава симметрично распространяется

92



93

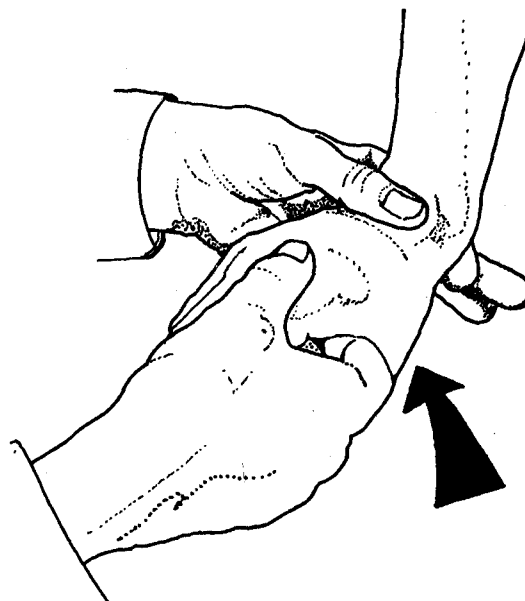


Рис. 92,93 Пальпация для определения крепитации при оценке сгибания (92) и разгибания (93) i лучезапястном суставе.

по обе стороны суставной щели). Затем попробуйте ощутить крепитацию в верхней и нижней части сустава, одновременно оценивая объем пассивного сгибания и разгибания (рис. 92, 93). Обращайте внимание на любое ограничение и наличие стрессовой боли. Можно также оценить объем латеральной подвижности этого сустава.

Нижний луче-локтевой сустав

Передвиньте левый большой палец на возвышение нижней головки локтевой кости и пальпаторно убедитесь в интактности области шиловидного отростка и в том, что он не сведен на нет эрозивным процессом. Определите любое припухание мягких тканей из-за синовита (при умеренном и выраженном синовите может определяться симптом баллона (флюктуации)).

Потяните запястье в лучевую сторону и плотно надавите на шиловидный отросток локтевой кости в ладонном направлении (рис. 94) для того, чтобы:

- выявить любую боль в суставе;
- ощутить крепитацию;
- определить любую избыточную подвижность (симптом «клавиши», отражающий слабость или разрыв дистальной луче-локтевой связки).

Пястно-фаланговые суставы

Исследуйте согнутые суставы (рис. 95), оценивая выраженность ложбинок между головками пястных костей (их заполненность свидетельствует о синовите). Болезненность всех пястно-фаланговых суставов может быть определена боковым сжатием одной рукой всех пястных костей (пястное сжатие, рис. 96), болезненность отражает воспаление одного или более пястно-фаланговых суставов. Для тестирования каждого отдельного сустава поддерживайте кисть пальца-

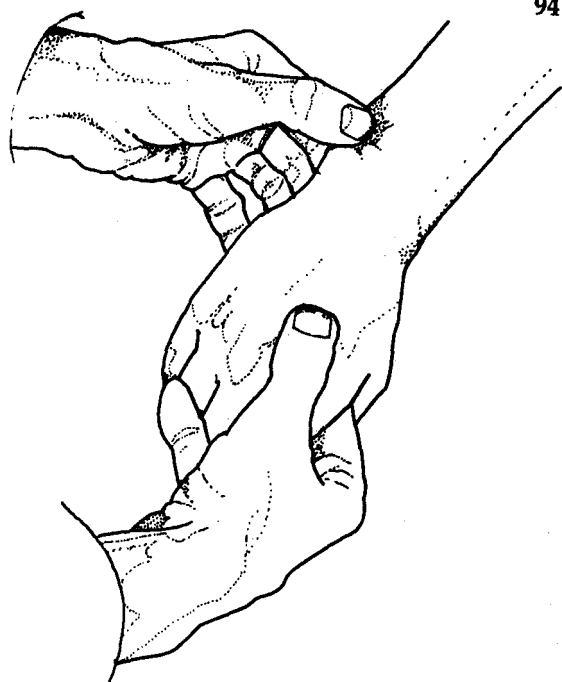

Рис. 94 Выявление симптома «фортепьянной клавиши», крепитации и болезненности в нижнем луче-локтевом суставе.

95




Рис. 95 Исследование согнутых пястно-фаланговых суставов для выявления припухлости в результате синовита.

96

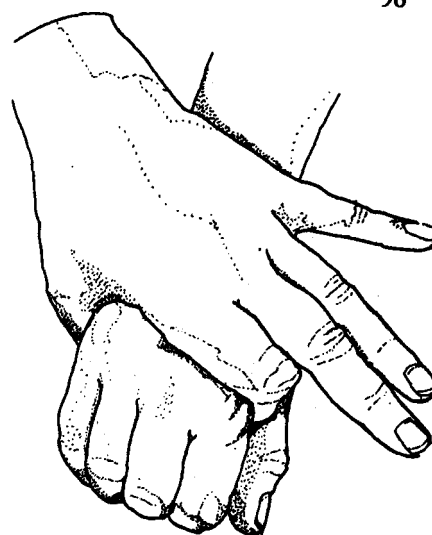

Рис. 96 Поперечное сжатие пястных костей.

97

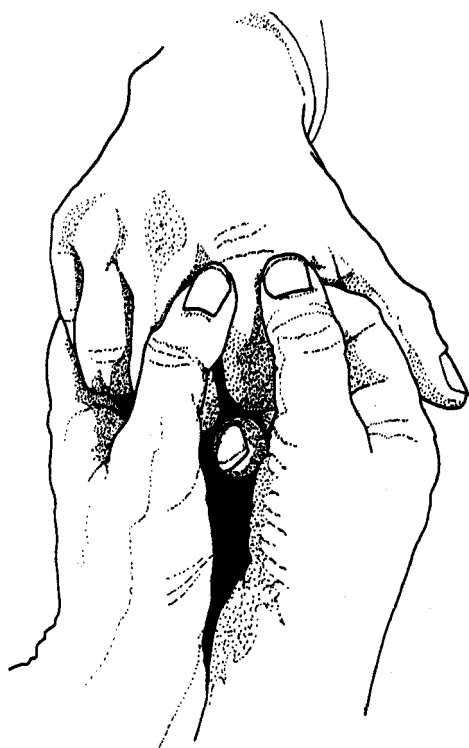


Рис. 97 Пальпация пястно-фалангового сустава.

98

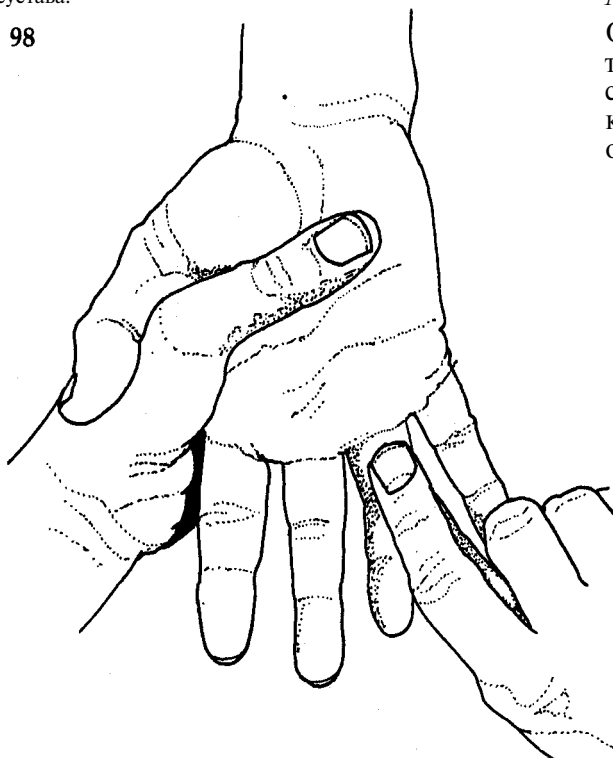


Рис. 98,99 Пальпация для определения крепитации из-за наличия теносиновита при оценке сгибания (98) и разгибания (99) в пястно-фаланговом суставе.

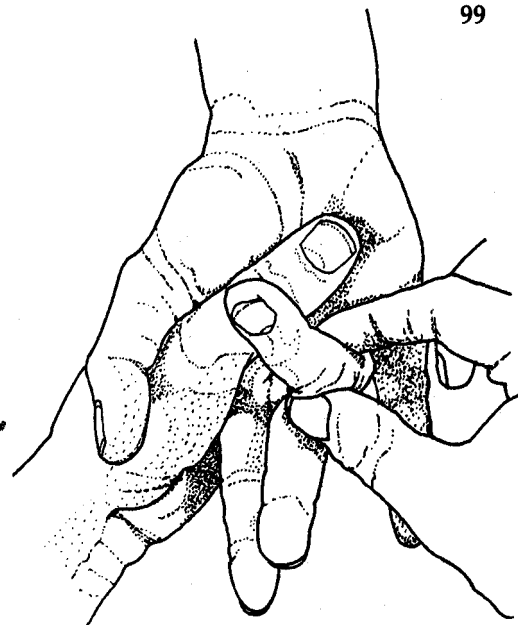
ми обеих рук, а большими пальцами пальпируйте тыльную поверхность суставной щели по бокам от сухожилия разгибателя. Примечательно, что она расположена достаточно дистально и лучше всего определяется, если скользнуть по проксимальной фаланге вверх до ее расширенного основания. Между ним и головкой пястной кости и находится искомая линия (рис. 97). Для того, чтобы удостовериться, что вы правильно определили суставную щель, слегка погните и разгибайте проксимальную фалангу. Это дополнительно позволяет определить наличие крепитации и ладонного подвывиха. Определив положение суставной щели, крепко нажмите на нее большими пальцами, чтобы определить болезненность сустава, а потом пальпируйте по сторонам головки пястной кости для уточнения наличия и выраженности любой припухлости мягких тканей. Исследуйте таким путем каждый пястно-фаланговый сустав, начиная со второго по четвертый.

Для оценки подвижности пястно-фаланговых суставов, аккуратно супинируйте руку больного. Положите левый большой палец на верхний отдел кисти для ощущения крепитации или теносиновита сгибателей, в то время как другая рука держит проксимальную фалангу и производит полное сгибание и разгибание в пястно-фаланговом суставе (рис. 98, 99). Повторите это с каждым пястно-фаланговым суставом второго-пятого пальцев.

Межфаланговые суставы

Определив подвижность пястно-фаланговых суставов и наличие теносиновита, проделайте то же самое со вторыми-пятыми дистальными и проксимальными межфаланговыми суставами, опять-таки пытайтесь определить крепитацию над

99



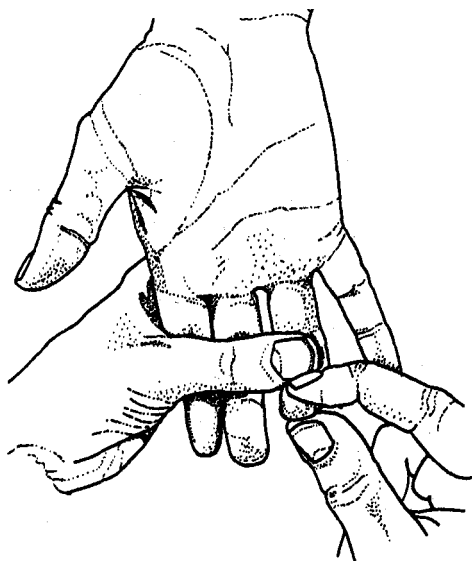


Рис. 100 Оценка подвижности дистального межфалангового сустава и наличия крепитации из-за теносиновита сгибателя.

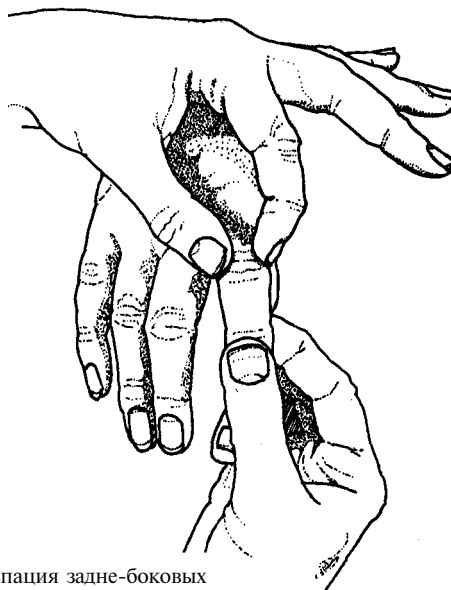


Рис. 101 Пальпация задне-боковых участков межфаланговых суставов.

влагалищем сухожилия сгибателя. При исследовании каждого проксимального межфалангового сустава положите большой палец левой руки над сухожилием сгибателя в том месте, где он проходит по проксимальной фаланге, а правой рукой максимально сгибайте и разгибайте среднюю фалангу (рис. 100). При исследовании межфаланговых суставов положите левый большой палец над сухожилием сгибателя, где он идет по средней фаланге (для определения крепитации), а правой рукой сгибайте и разгибайте дистальную фалангу.

Теперь пассивно премируйте кисть пациента для того, чтобы пропальпировать межфаланговые суставы (проксимальные и дистальные суставы исследуются одинаково). Положите большой и указательный пальцы левой руки на заднебоковую поверхность каждого межфалангового сустава (между сухожилием разгибателя и коллате-

ральными связками на каждой стороне; рис. 101). Пассивно сгибайте и разгибайте межфаланговые суставы левой рукой, для того, чтобы убедиться в правильности положения над суставной щелью и ощутить крепитацию, если она есть. Затем сдавите сустав сбоку для определения болезненности суставной щели/капсулы и пальпируйте в проксимальном направлении для выявления припухлости мягких тканей. Если припухлость этой локализации распространяется больше в проксимальном направлении, чем в дистальном и становится более напряженной при сгибании сустава, то ее происхождение капсулярное/синовиальное.

Большой палец

Определите положение первого запястно-пястного сустава пальпацией одной рукой, в то время как другая пассивно сгибает пястную кость большого пальца (рис. 102); ощутите крепитацию и

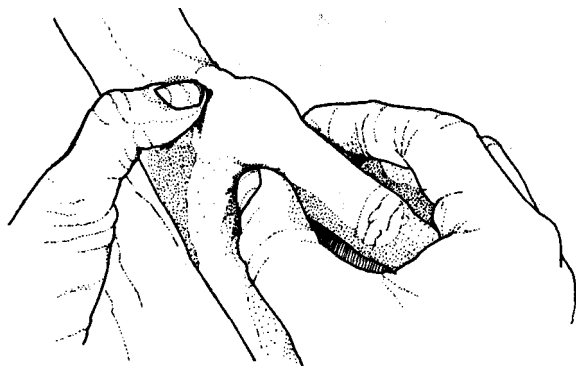


Рис. 102 Пальпация первого запястно-пястного сустава.

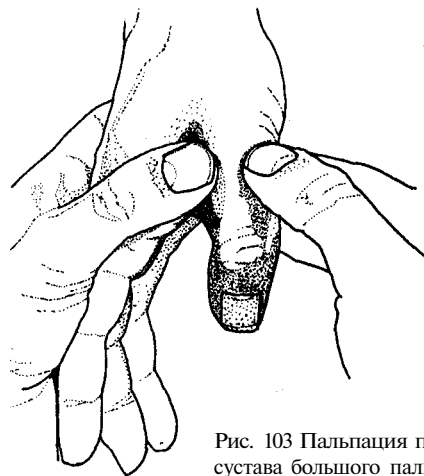
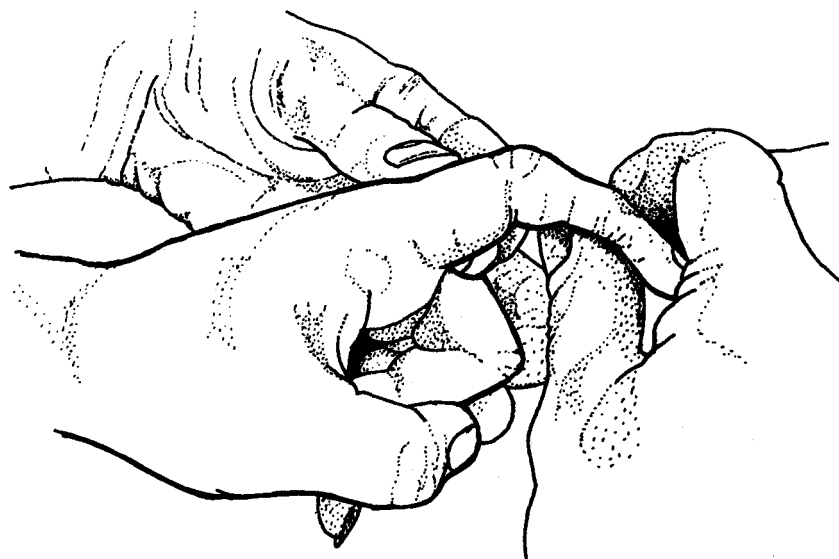
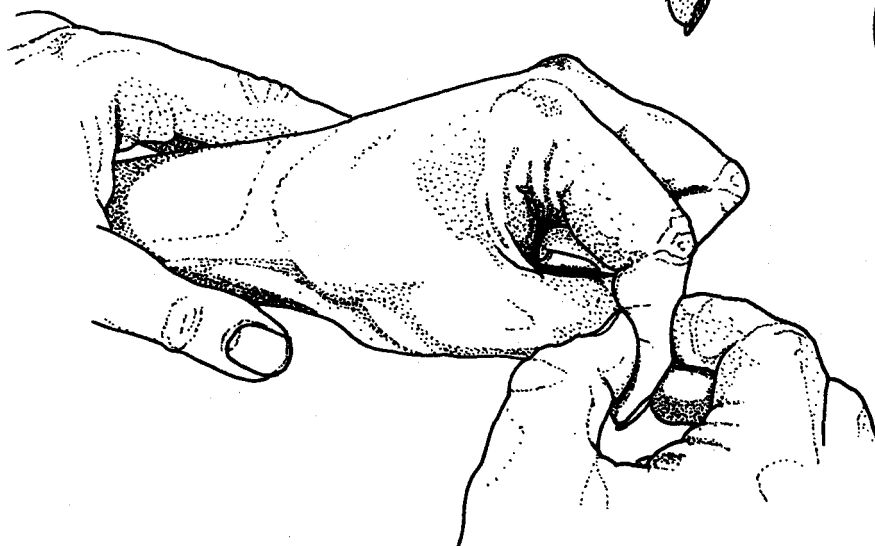


Рис. 103 Пальпация пястно-фалангового сустава большого пальца.



105



106

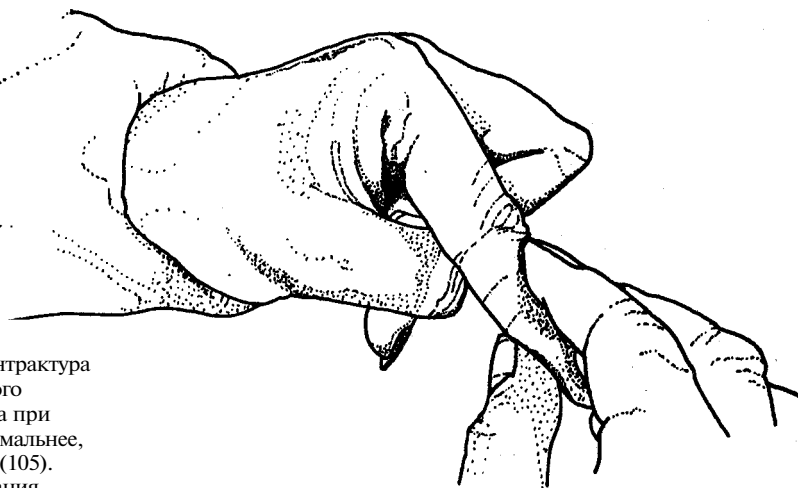


Рис. 104-106 Фиксированная сгибательная контрактура межфалангового сустава (напр., проксимального межфалангового). Оцените разгибание сначала при выпрямленном суставе, расположенном проксимальнее, (пястно-фаланговом) (104), а затем согнутом (105). Если при этом не происходит прироста разгибания (105), то вероятней всего причина в поражении самого сустава; если разгибание увеличивается (106), то причиной служит поражение аппарата сухожилия разгибателя.

одновременно оцените объем движений. Крепко нажмите на суставную щель/капсулу сустава для оценки болезненности и определите пальпацией наличие суставного выпота. Затем положите свой левый большой и указательный пальцы на заднебоковые поверхности пястно-фалангового сустава большого пальца, а правой рукой пассивно сгибайте этот сустав. Оцените подвижность и наличие крепитации. Определив положение линии сустава, крепко нажмите для определения болезненности (рис. 103) и пальпируйте для выявления интракапсулярного выпота (он распространяется больше в проксимальном направлении и напрягается при сгибании пястно-фалангового сустава). Межфаланговый сустав большого пальца оценивается аналогично другим межфаланговым суставам.

ДОПОЛНИТЕЛЬНЫЕ ТЕСТЫ

Стабильность мелких суставов

Стабильность межфаланговых суставов оценивается при захвате обеих фаланг пальцами и смещении в сторону одной фаланги, в то время как вторая удерживается на месте. В норме присутствует минимальное латеральное движение не зависимо от того, согнут сустав или выпрямлен. Стабильность пястно-фаланговых суставов оценивается при сильном боковом смещении полностью согнутых суставов (коллатеральные связки пястно-фаланговых суставов напрягаются толь-

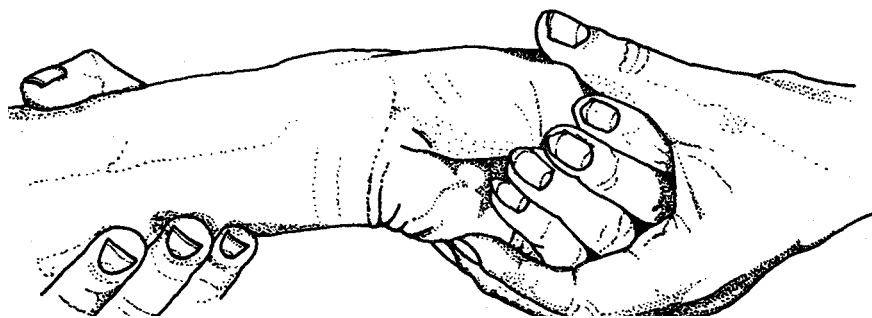
этом наблюдается прирост подвижности (рис. 106), то это указывает на первичную патологию аппарата сухожилия сгибателя. Если же объем движений остается прежним, как при сгибании, так и при разгибании, то, вероятней всего, причина лежит в повреждении капсулы/сустава.

Теносиновит де'Курвена

При этом состоянии определяется область локальной болезненности вдоль латерального края дистального отдела лучевой кости. Это может сопровождаться повышением температуры и линейной припухлостью мягких тканей. Полезным нагрузочным тестом является следующий: попросите пациента зажать большой палец в ладони, в то же время аккуратно пассивно сгибая его кисть в локтевую сторону (рис. 107). Этот прием может вызывать неприятные ощущения и у здоровых, но при теносиновите де'Курвена он вызывает значительную боль (симптом Финкельштейна (Finkelstein)).

Синдром карпального канала.

Срединный нерв дает чувствительную веточку (иннервирующую кожу лучевой стороны кисти) над лучезапястным суставом прежде, чем он проходит в карпальном канале. Поэтому его сдавление в канале вызывает онемение/дизестезию и нарушение чувствительности только в большом, указательном и среднем пальцах. Имеющиеся у больного симптомы могут быть воспроизведены (1) перкуссией по передней по-



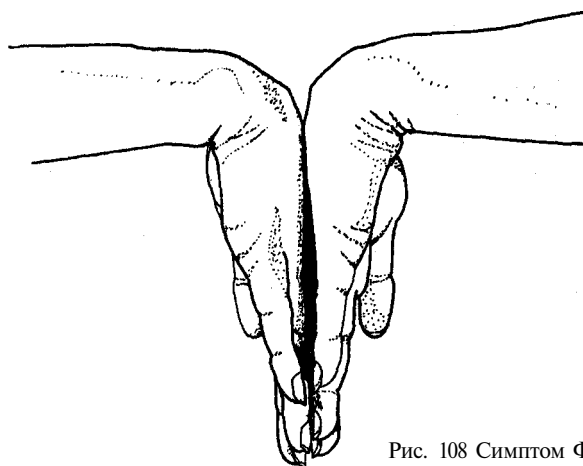
107

Рис. 107 Симптом Финкельштейна.

ко при сгибании - при разгибании они расслаблены и позволяют значительное боковое смещение).

Сгибательная контрактура межфалангового Сустава

Для того, чтобы определить, связана ли эта контрактура с патологией сухожилий разгибателей или непосредственно с поражением самого сустава или его капсулы, оцените уровень сгибания при полностью разогнутом проксимальном суставе (рис. 104). Затем согните проксимальный сустав, тем самым расслабляя сухожилия сгибателя (рис. 105), и вновь оцените объем движений в интересующем вас суставе. Если при



108

Рис. 108 Симптом Фалена.

верхности запястья дистальной проксимальной кожной складки (*симптом Тинеля* (TinelD)); (2) попросив больного сильно согнуть кисть и задержать ее в этом положении как минимум на одну минуту (*симптом Фалена* (Phalen)); рис. 108).

Срединный нерв иннервирует две латеральные червеобразные мышцы, противопоставляющую большого пальца, короткую отводящую большого пальца и короткий сгибатель большого пальца («ЧПОС»). Для определения слабости на раннем этапе поражения оцените функцию короткого сгибателя большого пальца, попросив пациента вертикально поднять этот палец из положения кисти плоско на столе и в супинации, оказывая ему сопротивление и оценивая силу сокращения (рис. 109). Дальнейшее уменьшение силы противопоставления большого пальца оценивается при попытке исследователя разорвать своим указательным пальцем кольцо, образованное большим и указательным пальцами пациента. Атрофия короткой отводящей и противопоставляющей мышц может вызвать заметное западение в наружной области тенара.

Поражение локтевого нерва.

Компрессия обычно происходит в области локтя, но может также наблюдаться (в сочетании с синдромом карпального канала) и в области кисти, где нерв проходит в канале Гийона (Guyon), образованной связкой, соединяющей головчатую и гороховидную косточки запястья. Локтевой нерв дает две чувствительные веточки на кисти (идущие на ладонную и тыльную поверхности). Таким образом, сдавлена в канале Гийона вызывает нарушение чувствительности только в мизинце и безымянном пальцах (+ изменения в малых мышцах).

Для раннего выявления поражения ульнарного нерва обратите внимание на слабость (+ атрофию) первой тыльной межкостной мышцы. Попросите пациента положить руку плоско на стол и отвести мизинец, оказывая сопротивление этому движению и сравнивая силу с обеих сторон. На поздних стадиях слабость всех тыльных межкостных мышц и мышцы, отводящей мизинец (локтевой нерв; C8, T1) и всех ладонных межкостных (локтевой нерв, C8, T1) приводит к слабости отведения и приведения второго-четвертого пальцев. Для того, чтобы проверить это движение, рука исследуемого должна лежать плоско, так как длинные сгибатели и разгибатели в некоторой степени работают и как отводящие и приводящие мышцы (рис. 110). Кроме исследования активных движений с преодолением сопротивления, приведение может быть оценено при попытке вытянуть листок бумаги, зажатый между пальцами. Локтевой нерв иннервирует также короткую приводящую мышцу большого пальца, и поэтому можно провести следующий тест: больной зажимает кусочек бумажки между приве-

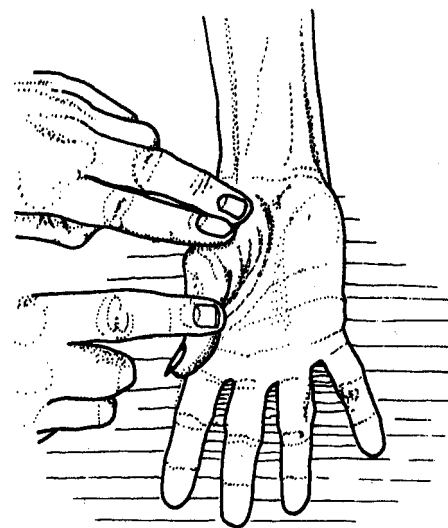


Рис. 109 Тестирование короткой отводящей мышцы большого пальца.

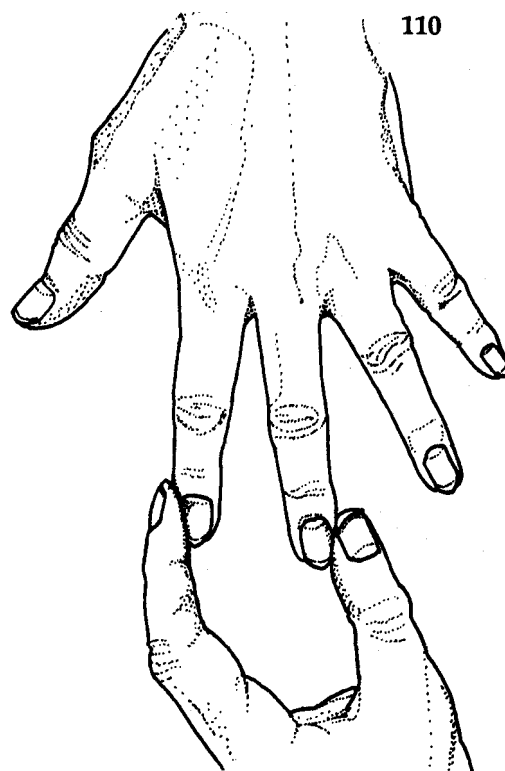


Рис. 110 Тестирование отведения пальцев.

денным большим пальцем и указательным. При попытке вытащить бумажку концевая фаланга большого пальца будет сгибаться в результате слабости аддуктора и тяги длинного сгибателя большого пальца с противоположной стороны (симптом Фромента (Froment) рис. 111, 112).

При умеренном поражении оно проявляется слабостью тыльного сгибания кисти, а при выраженном - свисанием кисти и атрофией мышц предплечья. Потеря чувствительности тыльной поверхности руки минимальна.

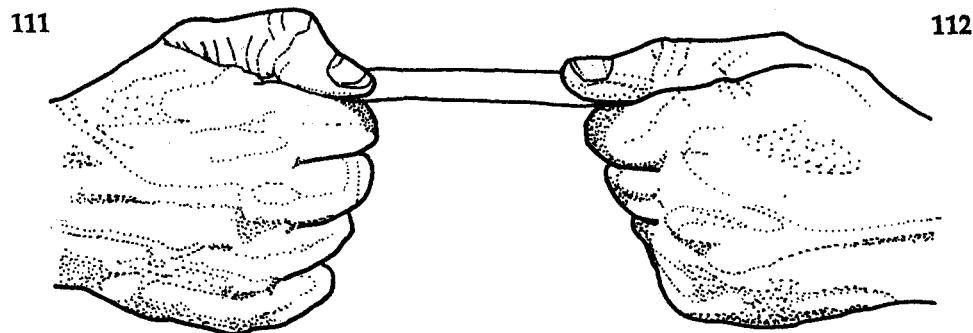


Рис. 111, 112 Симптом Фромента: (111) положительный (сгибание большого пальца); (112) нормальный (аддукция большого пальца).

ПОРАЖЕНИЕ ЛУЧЕВОГО НЕРВА.

РЕЗЮМЕ ПО ИССЛЕДОВАНИЮ КИСТИ.

- (1) Исследование в покое
 - (а) тыльная поверхность
 - изменение кожи, ногтей
 - припухлость (синовит суставов, теносиновит)
 - деформация
 - атрофия
 - положение
 - (б) ладонная поверхность
 - изменение кожи (эритема, контрактура Дюпюитрена)
 - припухлость (теносиновит)
 - атрофия
 - (в) сбоку, пальцы вытянуты
 - разрыв или соскальзывание сухожилий
 - деформация (ладонный подвывих кисти и пястно-фаланговых суставов)
 - припухлость кисти (симптом уступа)
- (2) Исследование при движении
 - (а) кистевой хват
 - (б) пальцевой хват
- (3) Пальпация
 - (а) повышение температуры
 - (б) каждый сустав (припухлость, болезненность суставной щели, крепитация, подвижность)
 - лучезапястный сустав
 - нижний луче-локтевой сустав
 - второй-пятый пястно-фаланговые (+ боковое сжатие пястных костей, крепитация влагалища сухожилия сгибателя)
 - второй-шпый межфаланговые суставы (+ крепитация сухожилий сгибателей)
 - суставы большого пальца: первый запястно-пястный, пястно-фаланговый, межфаланговый)

4 ЛОКОТЬ

Основной задачей локтевого сустава является обеспечение точного положения руки в пространстве. На локте берут начало сильные мышцы-сгибатели и разгибатели кисти, и если плечо обеспечивает большой объем движений руки, то локоть ответственен за точную коррекцию высоты и длины руки. В дополнение, ротация пред-

плечья (в локтевом и лучезапястном суставах) помогает поместить руку в наиболее функционально эффективное положение.

Большая нагрузка на мышцы предплечья и плохая защита мягкими тканями делает локоть особо подверженным развитию энтезопатий и бурситов. Хотя поражение локтевого сустава при

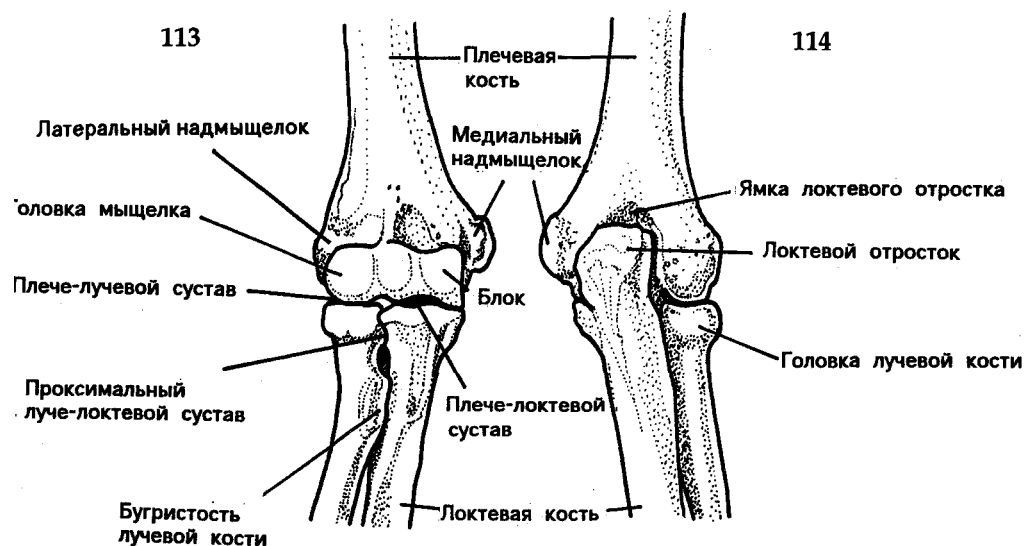


Рис. 113,114 Локтевой сустав: (113) вид спереди; (114) вид сзади.

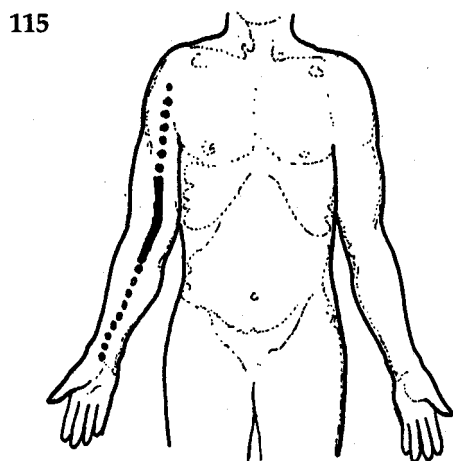


Рис. 115 Разгибание локтя, показывающее «несущий угол».

воспалительных артропатиях (напр., ревматоидном артрите) не является редкостью, однако, локоть редко служит мишенью при артритах, за исключением гемофилии и артропатии Шарко при синингомелии. Первичный остеоартроз также является редкостью.

ФУНКЦИОНАЛЬНАЯ АНАТОМИЯ

Локоть является сложным суставом, содержащим три сочленения: плече-локтевое, плече-лучевое (позволяющие сгибание/разгибание) и проксимальное луче-локтевое (которое вместе с плече-лучевым суставом и нижним луче-локтевым, позволяет ротацию (рис. 113, 114).

Плече-локтевой («блоковидный») сустав является одноосевым шарнирным суставом между блоком плечевой кости и блоковидной вырезкой локтевой. Когда локоть полностью согнут (приблизительно до 145 градусов) длинные оси плеча и предплечья идут параллельно. Однако, из-за формы блока, когда происходит разгибание в анатомическом положении (кисть обращена вперед), плечо и предплечье образуют вальгусный «несущий» угол в локтевом суставе (рис. 115). У

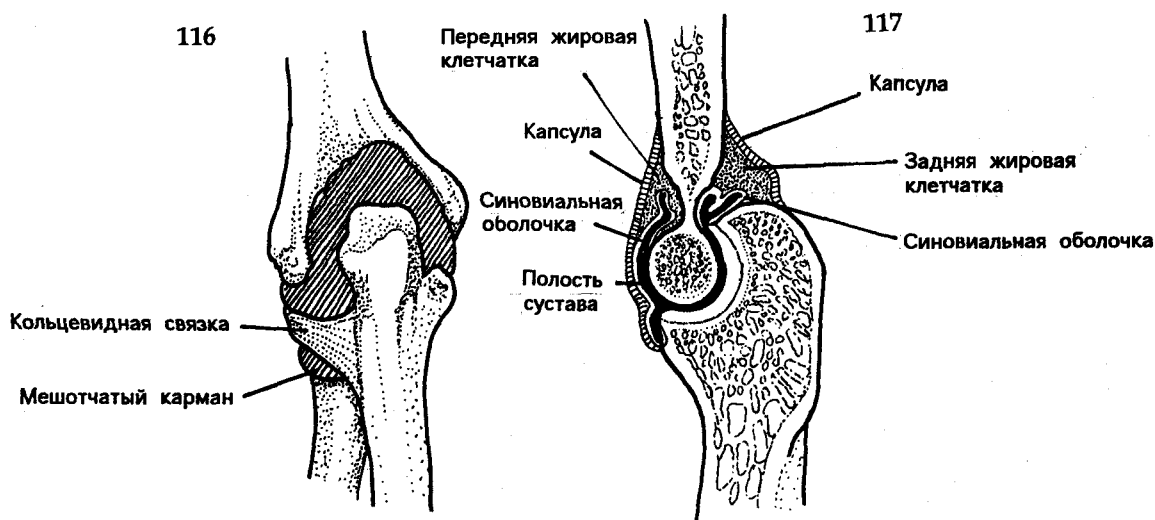


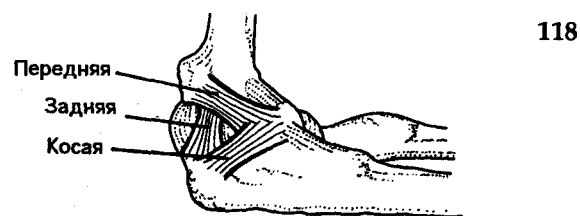
Рис. 116 117 Граница синовиальной оболочки локтевого сустава: (116) вид сзади; (117) в разрезе.

женщин он выражен больше (10 - 15 градусов), чем у мужчин (5 градусов) и может увеличиваться (кубитальный вальгус) как проявление нарушений развития (напр., как часть синдрома Турнера (Turner).

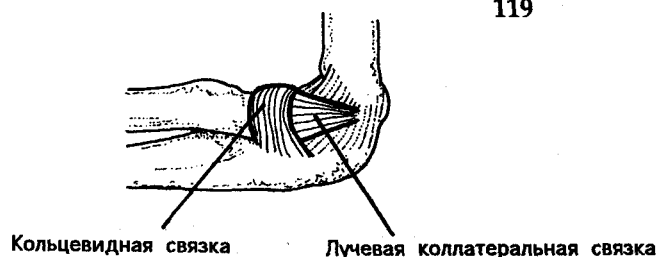
Плече-лучевой сустав является модифицированным одноосевым шарнирным суставом (позволяющим ротацию и сгибание/разгибание) типа «шара в лузе» между головкой мыщелка плечевой кости и ямкой головки луча: во время супинации/пронации головка луча вращается на головке мыщелка плеча. *Верхний луче-локтевой сустав* образован суставной окружностью луча и лучевой вырезкой локтевой кости, вместе с идущей по линии хряща кольцевидной связкой, охватывающей головку луча. Прочная межкостная фасция предплечья препятствует параллельному смещению локтевой и лучевой костей и передает осевую нагрузку с одной кости на другую.

Все три сустава имеют общую капсулу (рис. 116, 117). На луче капсула образует мешотчатый карман ниже кольцевидной связки. В трех углублениях на плечевой кости лежат большие жировые подушки, служащие опорой при крайних положениях сустава. Стабильность обеспечивается формой блокового сустава, кольцевидной связкой, тяжем лучевой коллатеральной и веерообразной локтевой коллатеральной связками (рис. 118, 119). Последняя, вместе с локтевым сгибателем запястья, образует кубитальный канал, через который проходит локтевой нерв.

Ось сгибания/разгибания проходит через два надмыщелка: мышцы, расположенные впереди этой оси, действуют как сгибатели, сзади - как разгибатели. Многие мышцы действуют через несколько суставов - их действие на локтевой су-



118



119

Рис. 118,119 Связки локтевого сустава: (118) три порции веерообразной медиальной связки; (119) латеральная связка.

став зависит от положения прилежащих суставов. Основными сгибателями локтя (рис. 120 - 122) являются двуглавая мышца (которая прикрепляется на бугристости лучевой кости и, таким образом, кроме сгибания участвует в супинации (рис. 120), плечевая (короткий чистый сгибатель (рис. 121) и плече-лучевая (сгибатель при положении предплечья в нейтральном положении по ротации (рис. 122). Основным разгибателем локтевого сустава является трехглавая мышца, соединяющая лопатку (длинная головка) и плечевую кость (медиальная и латеральная головки) с локтевым отростком (рис. 123). Пронация осуществляется в основном за счет

круглого пронатора (передний межкостный нерв проходит между двумя ее головками) и квадратного пронатора. Хотя бицепс является самым мощным супинатором при сгибании, мышца супинатор действует в любом положении сгибания/разгибания (у 30% людей задний межкостный нерв проходит через фиброзную аркаду Фрозе (Frohse) между двумя головками супинатора и изредка может ущемляться в ней - «синдром лучевого канала»- вызывая слабость разгибателей предплечья без нарушения чувствительности).

Нормальное активное сгибание из положения полного разгибания составляет 145 градусов,

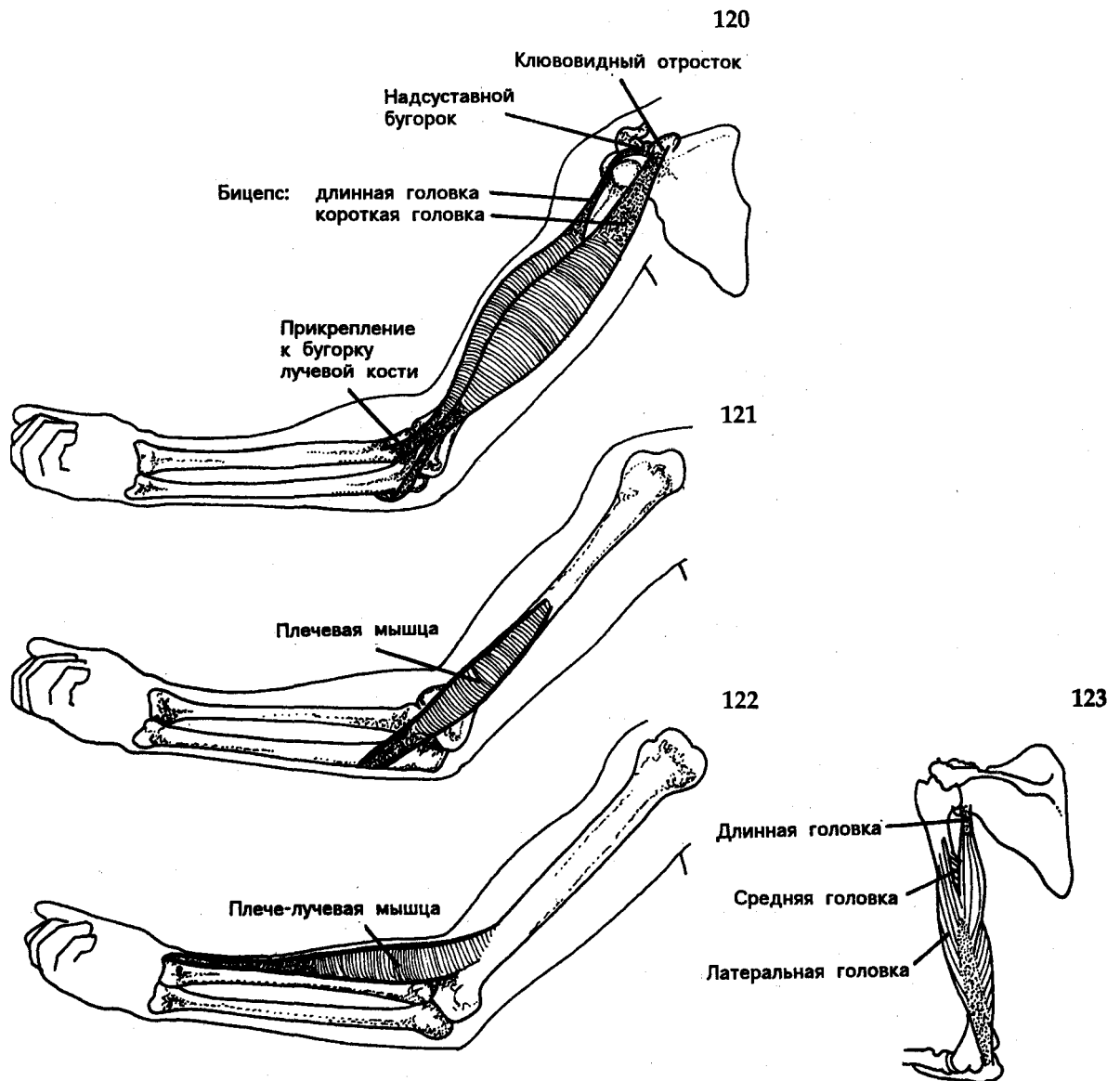


Рис. 120 -122 Основные сгибатели локтевого сустава.

Рис. 123 Основные разгибатели локтевого сустава.

пассивное сгибание прибавляет еще 10 - 15 градусов. У многих здоровых женщин наблюдается переразгибание в локтевом суставе до 10 градусов (при синдроме гипермобильности еще больше). У лиц с выраженной мускулатурой объем движений может уменьшаться на 10 градусов в каждую сторону.

Кости и связки локтевой области являются местом отхождения мышц предплечья. Начало короткого и длинного лучевых разгибателей запястья (мышцы сжатого кулака) на латеральном надмышелке (вместе с началом плече-лучевой мышцы сразу же над ними) является обычным местом боли при «латеральном эпикондилите» (рис. 124,125). Обе мышцы служат слабыми сги-

бателями локтевого сустава, но главная их задача - разгибание кисти с оптимизацией действия сгибателей при кистевом хвате. Общее место начала сухожилий на медиальном надмышелке (для круглого пронатора, лучевого сгибателя запястья, длинной ладонной мышцы и локтевого сгибателя запястья) подобным же образом является обычным местом боли при «медиальном эпикондилите» (рис. 126).

Вокруг локтевого сустава есть несколько синовиальных сумок, не соединяющихся с самой полостью сустава. Наибольшей из них является поверхностная сумка локтевого отростка, лежащая в области его возвышения.

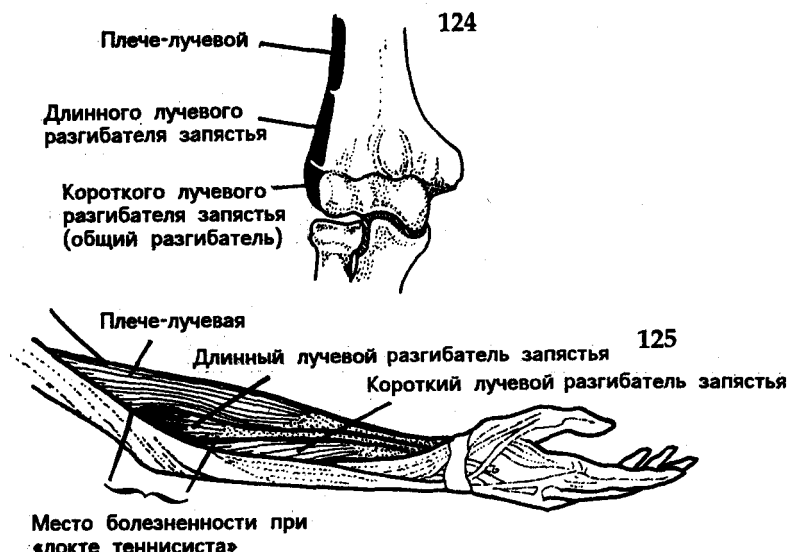


Рис. 124,125 Места прикрепления сухожилий вокруг латерального надмышелка.

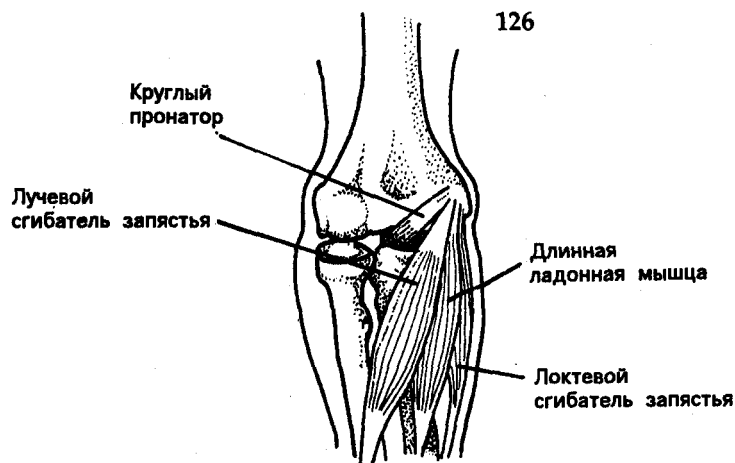


Рис. 126 Места прикрепления сухожилий вокруг медиального надмышелка.

СИМПТОМЫ

Боль, возникающая в любом из трех отделов локтевого сустава, максимально ощущается в самом суставе, непосредственно в месте ее возникновения. Выраженная артропатия может вызвать иррадиацию боли вниз по предплечью и, в меньшей степени, вверх на плечо (рис. 127). Боль при латеральном эпикондилите ("локоть теннисиста") обычно максимально выражена в области самого надмышелка, иррадируя вниз по наружной поверхности предплечья вплоть до кисти (рис. 128). Она особенно выражена при сильном сжатии разогнутой кисти. Медиальный эпикондилит («локоть игрока в гольф») дает максимальную болезненность в области внутреннего надмышелка и иррадирует вниз по сгибательной поверхности до кисти (рис. 129). Боль при бурсите локтевого отростка хорошо локализована и обычно не изменяется при активных и резистивных движениях в локтевом суставе. Она может провоцироваться постановкой локтя на стол или при сгибании в локте при ношении плотной одежды.

В области локтевого сустава находится четыре дерматома (рис. 130). Боль, иррадирующая в локоть сверху, обычно плохо дифференцируется, и ее максимум находится в другом месте. Она может быть при поражении плечевого сустава или вращающей манжеты плеча, а также при ущемлении корешка (C5 или C6; реже T1 или T2). Боль может иррадиировать вверх в локоть при теносиновите де'Курвена, синдроме карпального канала или выраженной артропатии лучезапястного сустава, что наблюдается реже.

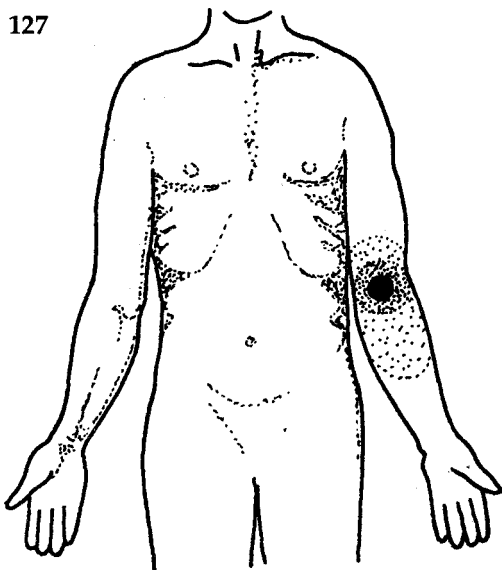


Рис. 127 Место иррадиации боли из локтевого сустава.

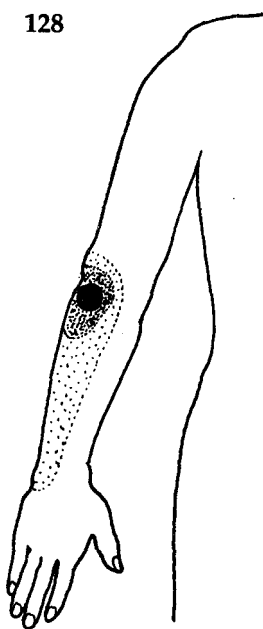


Рис. 128 Локализация боли при латеральном эпикондилите.

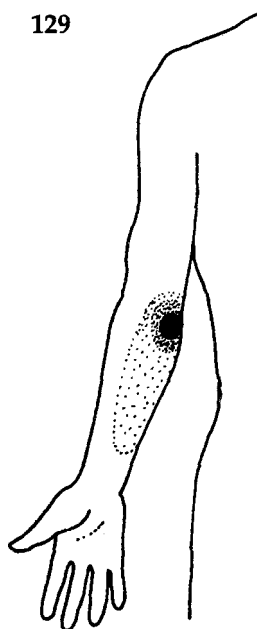


Рис. 129 Локализация боли при медиальном эпикондилите.

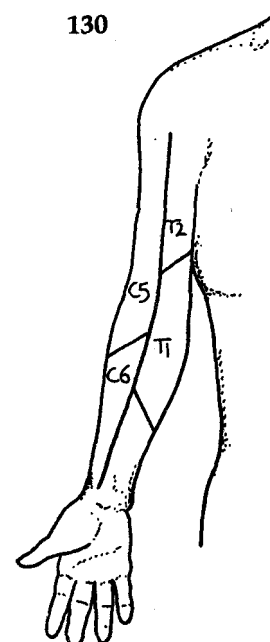


Рис. 130 Дерматомы вокруг локтя.

ИССЛЕДОВАНИЕ

Вначале исследование проводится спереди и сзади, поддерживая руку пациента сбоку, затем исследуется активное сгибание, разгибание, супинация и пронация. Потом проводится пальпация.

ИССЛЕДОВАНИЕ В ПОКОЕ

Сзади (рис. 131) наиболее выступающей точкой является локтевой отросток. Определяемые по бокам ямки отделяют его от надмыщелков. При этом медиальный надмыщелок выступает больше латерального (при распрямленном локте все три костных выступа лежат на одной линии). *Спереди* (рис. 132) локтевая ямка имеет треугольную форму и ограничена сверху двуглавой мышцей и ее сухожилием, медиально - круглым пронатором и общими сухожилиями, латерально - плече-лучевой мышцей, дно выстлано плечевой мышцей, ее сухожилием (+ капсулой сустава и супинатором). В ямке проходят плечевая артерия и вены, срединный и мышечно-кожный нервы

и поверхностно срединная кубитальная вена, соединяющая медиальную и латеральную промежуточные подкожные вены.

Локоть исследуется спереди и сзади при выпрямленной сбоку от туловища руке. Обратите внимание на:

Изменения кожи

Например, наличие эритемы (ограниченной при бурсите или диффузной при артрите) и рубцов. Область разгибателей является обычным местом для псориаза, узелков и пролежней (рис. 133).

Припухлость

Спереди синовит лучше всего определяется над головкой луча, а сзади - над выемками возле локтевого отростка (с внутренней стороны больше, чем с наружной). При выраженном синовите припухшей выглядит вся область локтя. Локтевой бурсит дает локальную гладкую припухлость вокруг возвышения локтевого отростка (рис. 134). Наличие узелков внутри делает его контур комковатым.

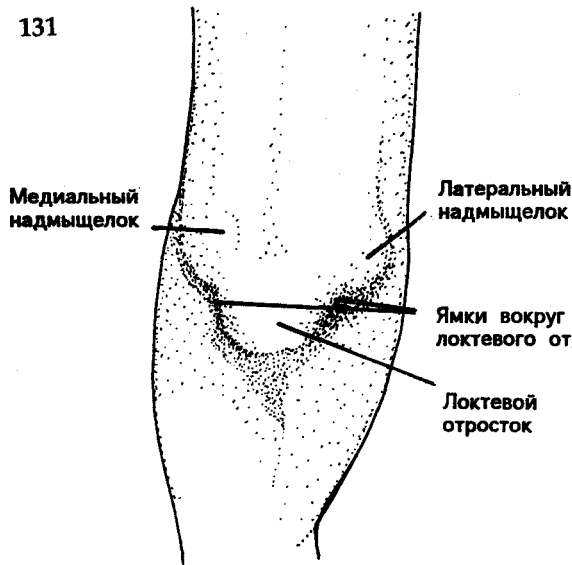

Рис. 131 Поверхностные ориентиры области локтя (вид сзади).

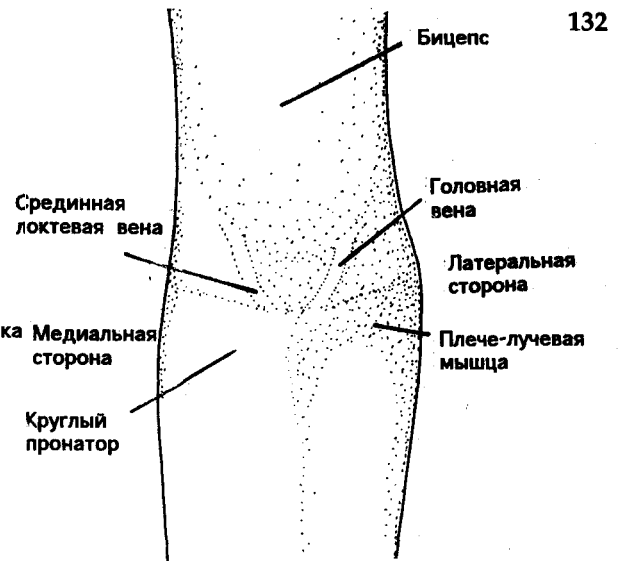


Рис. 132 Поверхностные ориентиры области локтя (вид спереди).

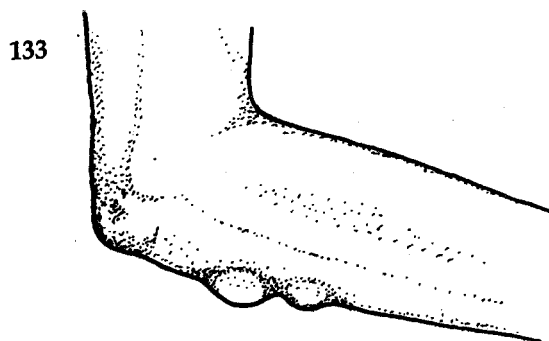


Рис. 133 Узелки вокруг локтя.

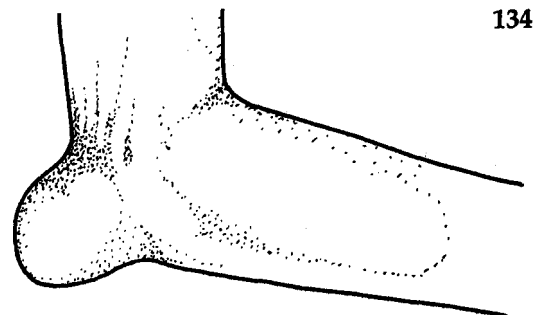


Рис. 134 Бурсит сумки локтевого отростка.

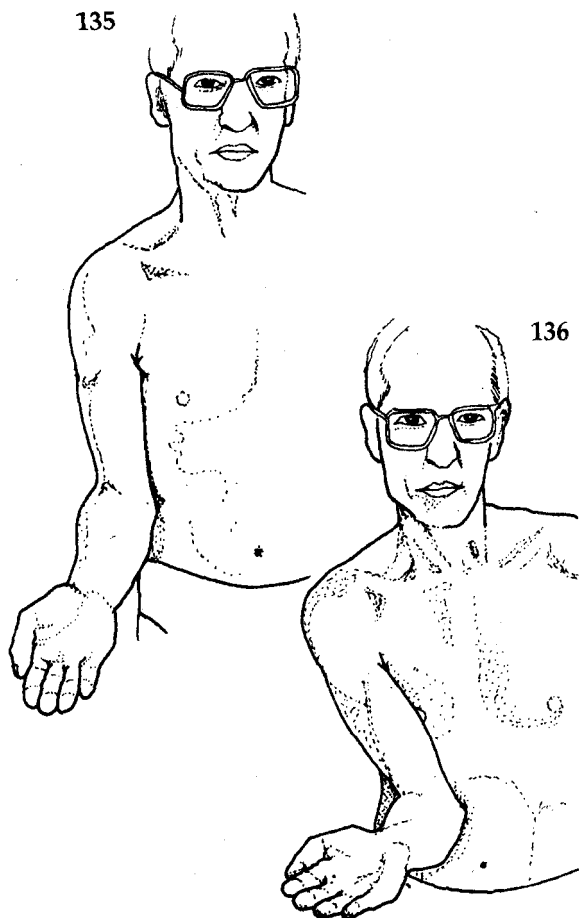


Рис. 135,136 Супинация при согнутом локте: (135) в норме; (136) вспомогательный маневр (ограниченная супинация).

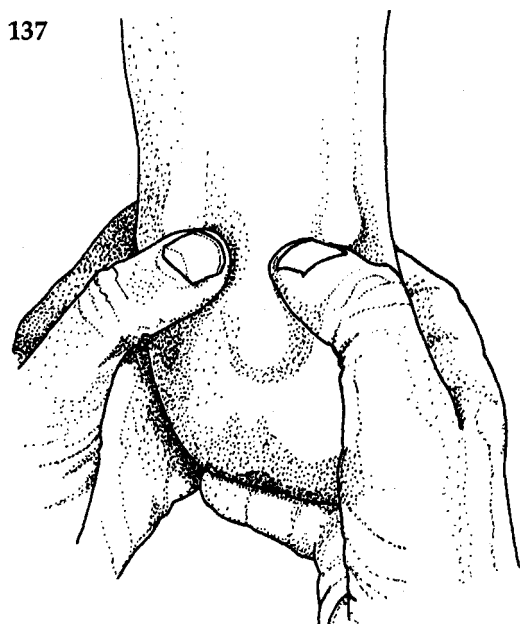


Рис. 137 Пальпация локтя (задний подход).

Деформацию

В частности, может определяться вальгусная или варусная деформация, фиксированная разгибательная контрактура (спереди), задний подвывих локтевого отростка по плечевой кости (сзади).

Положение

При поражении капсулы ограничение возникает прежде для сгибания, потом для разгибания. Супинация/пронация страдает позже. Поэтому при наличии синовита или выпота наиболее удобным для больного является положение сгибания (около 45 - 70 градусов).

ИССЛЕДОВАНИЕ В ДВИЖЕНИИ

Попросите больного согнуть локоть, оценивая наличие ограничения активного сгибания и разгибания, а также возникновение стрессовой боли. Затем попросите пациента совершить супинацию и пронацию при согнутых до 90 градусов и прижатых к туловищу локтях (рис. 135). Если есть какое-либо поражение проксимального или дистального луче-локтевых суставов (или плече-лучевого), то эти движения будут болезненны и/или ограничены. Пациент часто предпринимает вспомогательный маневр, приводя локоть к центру живота, чтобы ротировать локтевую кость и таким образом увеличить супинацию (рис. 136).

ПАЛЬПАЦИЯ

/Сзади

Станьте позади больного, стоящего с расслабленными плечевыми суставами и слегка согнутыми локтевыми. Определите:

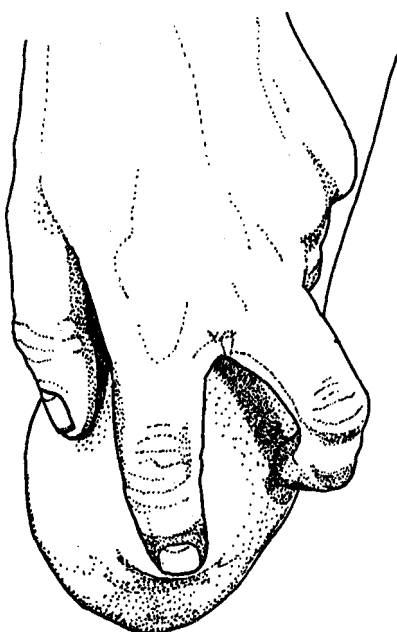
Повышение температуры

Проведите тыльной поверхностью кисти по нижней части плеча, локтю и предплечью, оценивая повышение температуры над паралоктевыми впадинами и локтевой сумкой.

Припухлость, болезненность

Синовит дает пальпируемое мягкое припухание над паралоктевыми впадинами. Сильная пальпация в этой области может выявить болезненность капсулы (рис. 137). Определите наличие припухания над локтевой сумкой вначале при разогнутом суставе; при сгибании сумка становится более напряженной и выбухающей. При умеренном и значительном скоплении жидкости может определяться симптом флюктуации. Для выявления узелков пальпируйте вдоль разгибательной поверхности предплечья.

138



139

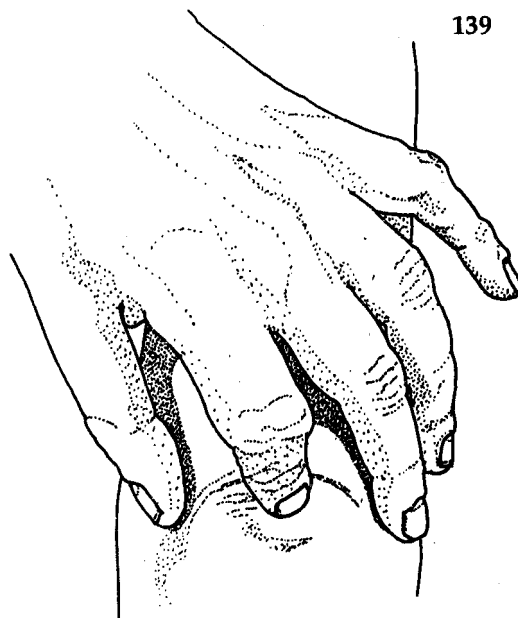

Рис. 138, 139 Нормальный симптом треугольника: (138) при сгибании пальцы врача образуют равнобедренный треугольник; (139) при разгибании пальцы врача образуют прямую линию.

Деформацию

Ориентиры медиального и латерального надмышелков определяются легко. Положите большой, указательный и средний пальцы одной руки на локтевой отросток и надмышелки. При разгибании пальцы лежат на одной линии, при сгибании они образуют равнобедренный треугольник (рис. 138, 139). Нарушение этой симметрии при сгибании указывает на уменьшение высоты локтя в результате изнашивания хряща или кости («симптом треугольника»).

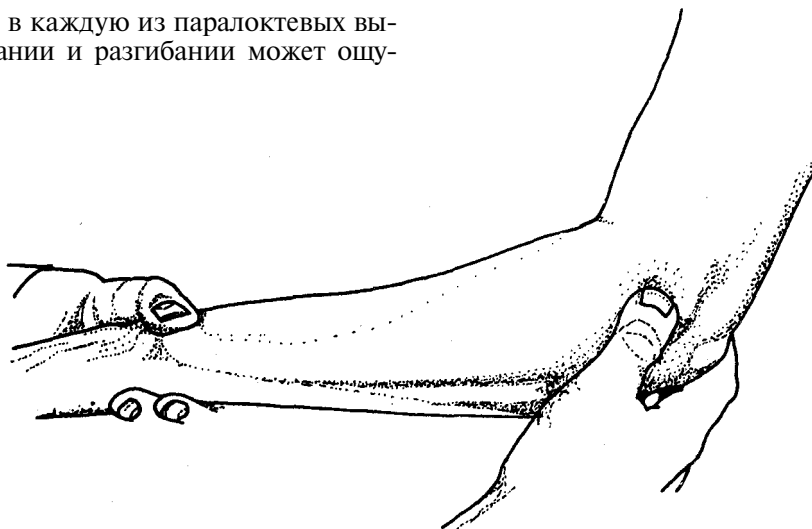
Крепитацию

Положите палец в каждую из паралоктевых выемок. При сгибании и разгибании может ощу-

щаться крепитация в плече-локтевом и плече-лучевом суставах.

Периартикулярные структуры

Для выявления утолщения и непропорциональной болезненности *локтевого нерва* пальпируйте его неже медиального надмышелка. это наиболее частое место его утолщения. При увеличении могут пальпироваться супракондиллярные *лимфатические узлы*.



140

Рис. 140 Пальпация во время, пронации/супинации.

141

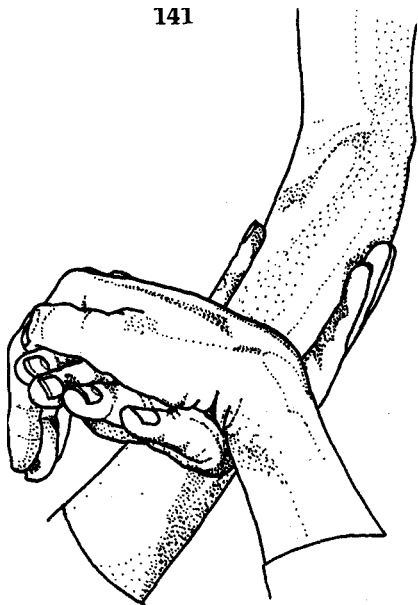


Рис. 141 Резистивное активное разгибание кисти для выявления латерального эпикондилита.

142

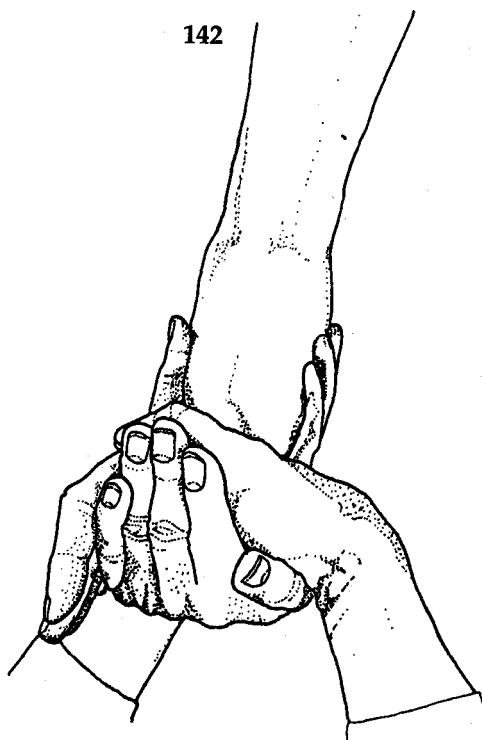


Рис. 142 Резистивное активное сгибание кисти для выявления медиального эпикондилита.

2. Сзади

Повышение температуры

Опять используйте тыльную поверхность кисти для определения повышенной температуры в области головки лучевой кости.

Припухлость

Пальпируйте над головкой лучевой кости для определения мягкого припухания при синовите. Иногда пальпируемое расширение синовии кпереди может почти полностью занять всю локтевую ямку (предрасполагая к частичному парезу лучевого нерва из-за давления на задний межкостный нерв).

Проксимальный луче-локтевой сустав (болезненность, гипермобильность, крепитация, объем пассивной подвижности)

Давление на головку лучевой кости может вызвать болезненность капсулы/суставной щели и, если имеется сопутствующее разрушение сустава и разболтанность круглой связки, повышенную подвижность головки и крепитацию. Положив большой палец на область головки лучевой кости, производите пассивную супинацию/пронацию другой рукой (большой палец помещается над шиловидным отростком локтевой кости, рис. 140) и определите наличие крепитации (в обоих суставах). Оцените объем пассивных движений и спросите о возникновении боли.

Пассивное движение в плече-локтевом суставе

Оцените объем пассивного сгибания/разгибания (обращая внимание на ограничение + стрессовую боль) и сравните с объемом активных движений. Одинаковое ограничение указывает на синовит, больший объем пассивных движений говорит скорее за нейро-мышечное, чем суставное заболевание.

Болезненность надмыщелков, резистивные активные движения

Для определения «локтя теннисиста» пальпируйте область начала разгибателей на латеральном надмыщелке. В некоторых случаях болезненность определяется немного дистальнее, в области головки лучевой кости. Наличие эпикондилита подтверждается при выполнении активного разгибания кисти против сопротивления - этот прием воспроизводит боль (рис. 141). При медиальном эпикондилите («локте игрока в гольф») болезненный участок пальпируется над медиальным надмыщелком в месте прикрепления группы сгибателей кисти/пронаторов (круглый пронатор, лучевой сгибатель кисти, длинная ладонная мышца, локтевой сгибатель кисти). При супинированной руке активное сгибание кисти против сопротивления воспроизводит боль (рис. 142).

ДОПОЛНИТЕЛЬНЫЕ ТЕСТЫ

Стабильность коллатеральных связок

Ее можно проверить следующим образом: согнуть локоть пациента под углом 20 - 30 градусов, а затем, держа его в одной руке, совершать давление в варусном (для оценки латеральной связки) и вальгусном (для медиальной связки) направлениях, удерживая дистальный отдел предплечья другой рукой (рис. 143) и обращая внимание на появление любой боли или избыточной подвижности.

Тесты при ущемлении нерва в области локтя

Локтевой нерв поражается чаще, чем срединный или лучевой. Полезны следующие тесты:

143

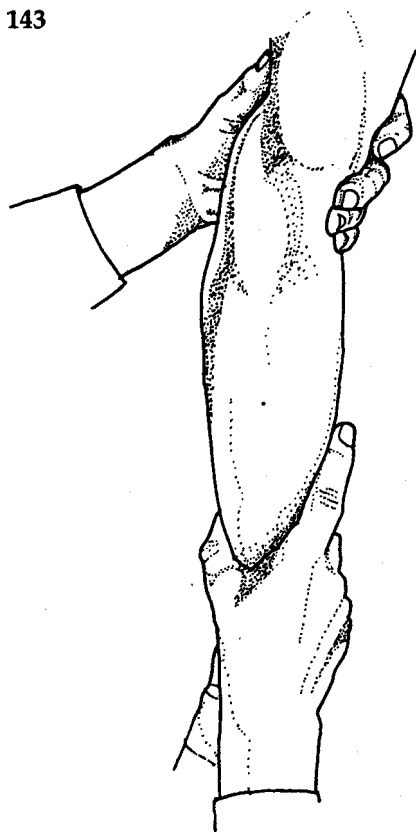


Рис. 143 Исследование стабильности коллатеральных связок.

Симптом Тинеля (Tinel)

Легкое постукивание по локтевому нерву в том месте, где он проходит в медиальной паралоكتевой выемке, вызывает покалывание в иннервируемых локтевым нервом участках предплечья и кисти дистальнее точки компрессии (рис. 144).

Тест сгибания локтя

Пациент держит локоть на протяжении пяти минут в состоянии максимального сгибания. Покалывание в иннервируемой локтевым нервом области опять-таки указывает на кубитальный туннельный синдром.

Тест щипкового хвата

Пациент пытается противопоставить кончики большого и указательного пальцев. Если нормальное положение «кончик-в-кончик» заменя-

144

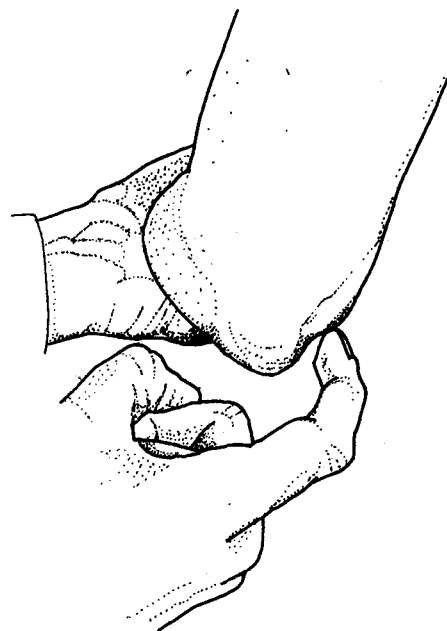

Рис. 144 Симптом Тинеля.

ется положением «подушечка-к-подушечке» (рис. 145), то это указывает на нарушение функции сгибателей указательного и большого пальцев, что, в свою очередь, позволяет предположить ущемление переднего межкостного нерва, когда он проходит между двумя головками круглого пронатора («синдром переднего межкостного нерва»). Если имеется ущемление срединного нерва еще до переднего межкостного деления, то наблюдается также слабость лучевого сгибателя кисти, длинной ладонной мышцы и сгибателя пальцев («синдром круглого пронатора»). В обоих случаях имеется нарушение чувствительности области срединного нерва. Изредка срединный нерв может ущемляться в месте прохождения (+ с плечевой артерией) под связкой Струзера (Struther), аномальным пучком, имеющимся у 1 % людей и идущим от шпоры плечевой кости к медиальному надмышелку. В этом случае («синдром супракондиллярного отростка плечевой кости») также вовлекается и круглый пронатор (+ наблюдаются сосудистые и неврологические симптомы).




Рис. 145 Тест шипкового хвата.

РЕЗЮМЕ ИССЛЕДОВАНИЯ ЛОКТЯ

- (1) Исследование в покое
 - изменения кожи
 - припухлость (синовит, бурсит, узелки)
 - деформация (вальгусная, варусная, задний подвывих)
 - положение
- (2) Исследование при ДВИЖЕНИИ
 - сгибание/разгибание
 - супинация/пронация
- (3) Пальпация сзади
 - повышение температуры
 - паралоктевые выемки
 - припухлость
 - болезненность
 - крепитация
 - деформация (симптом треугольника)
 - пальпируемый локтевой нерв, увеличенные узлы
 - область локтевого отростка (бурсит, узелки)
- (4) Пальпация спереди
 - повышение температуры
 - припухлость
 - головка лучевой кости (проксимальный луче-локтевой сустав)
 - болезненность
 - гипермобильность
 - крепитация
 - пассивные движения
 - супинация/пронация
 - сгибание/разгибание
 - перизикондиллярная болезненность
 - активное сопротивление разгибанию кисти ("локоть теннисиста")
 - активное сопротивление сгибанию кисти ("локоть игрока в гольф")

5 ПЛЕЧО

Плечевой пояс включает три сустава (грудино-ключичный, акромио-ключичный и суставно-плечевой) и одно соединение (лопаточно-грудное).

Грудино-ключичный сустав (ГКС) является седловидным синовиальным суставом, соединяющим медиальную часть ключицы, рукоятку грудины и хрящ первого ребра (рис. 146). Он разделен на две полости фиброзно-хрящевым диском. Капсула сустава укреплена грудино-ключичными (передней и задней) и межключичной связками. Реберно-ключичная связка соединяет нижнюю поверхность ключицы с первым ребром.

Акромио-ключичный сустав (АКС) является плоским синовиальным суставом, позволяющим ключице скользить по акромиальному отростку (рис. 147, 148). Иногда внутри может быть диск. Стабильность обеспечивается клювовидно-ключичной связкой (содержащей латеральную «трапециевидную» и медиальную «коноидную» порции) и акромио-ключичной связкой. К суставу идут чувствительные нервные волокна от надключичного и длинного грудного нервов.

Непосредственно плечевой сустав является многоосевым, сфероидальным синовиальным суставом (рис. 149). Его подвижность, большая, чем у любого другого сустава, достигается за счет уменьшения стабильности. Суставная ямка, хотя и расширенная за счет фиброзно-хрящевой суставной губы, остается мелкой, капсула слабая и тонкая, нет сильных поперечных связок. Стабильность в основном зависит от мышц и связок вращающей манжеты плеча (рис. 150, 151). Надостная, подостная и малая круглая мышцы начинаются сзади на лопатке и прикрепляются к большому бугорку плечевой кости. Подлопаточная начинается на передней поверхности лопатки и прикрепляется к малому бугорку. Дельто-

видная мышца и вращающая манжета образуют механическую пару: ротаторы стабилизируют плечо и опускают его головку в нижнюю, более широкую часть суставной полости, превращая тягу дельтовидной мышцы вверх в мощную отводящую силу. Сверху сустав защищен «аркой», образованной клювовидным отростком, акромиальным отростком и клювовидно-акромиальной связкой. Непрочная капсула имеет глубокую нижнюю складку и два отверстия (см. рис. 148). Одно позволяет длинной головке сухожилия бицепса пройти по межбугорковой бороздке (где выпячивание синовиальной оболочки создает сухожилию синовиальное влагалище: рис. 152), второе служит местом выпячивания синовиин в качестве влагалища подлопаточной мышцы. Большая субакромиальная bursa позволяет совершать гладкое скольжение между вращающей манжетой плеча и нижней поверхностью акро-

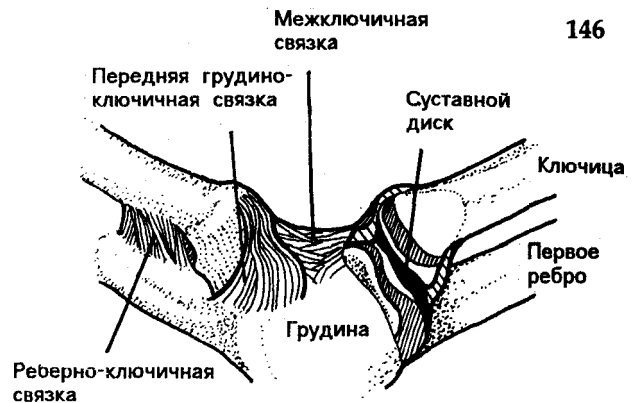
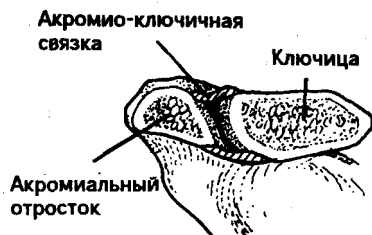


Рис. 146 Грудино-ключичный сустав.

147



Клювовидно-акромиальная связка

148

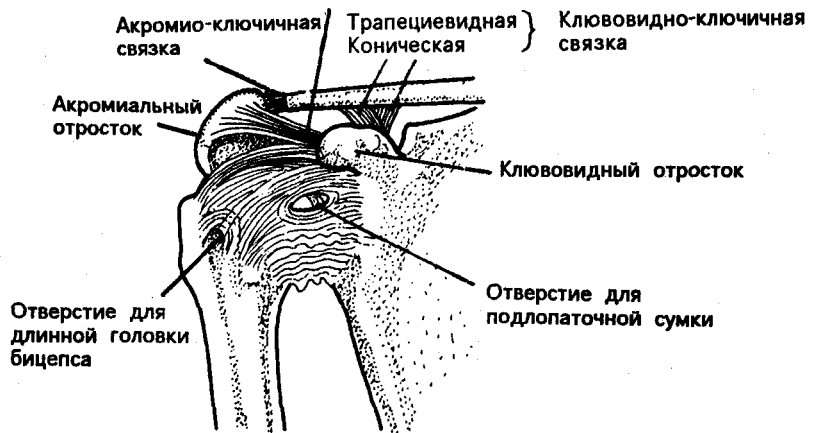


Рис. 147, 148 Акромио-ключичный сустав, связки и капсула плечевого сустава.

149

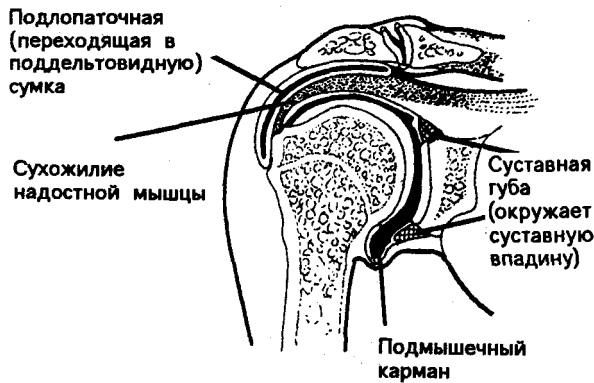


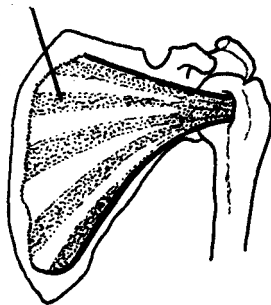
Рис. 149 Плечевой сустав (на разрезе).

миального отростка. Ее расширение в латеральном направлении дает субдельтовидную синовиальную сумку. У некоторых здоровых людей субакромиальная сумка может соединяться с полостью сустава, а так как сухожилие надостной мышцы образует дно сумки и крышу капсулы, то любой разрыв сухожилия/манжеты обычно приводит к возникновению сообщения между ними. Подключовидная сумка, расположенная между ключевидным отростком и капсулой, может как соединяться, так и нет с субакромиальной сумкой. Верхняя и задняя области сустава, капсула и большая часть манжеты иннервируются надлопаточным нервом, передний отдел сустава и капсулы иннервируются подмышечным нервом.

Грудино-ключичный сустав поражается при большинстве артропатий (напр., ревматоидном артрите, остеоартрозе, серонегативных спондилоартритах), иногда при сепсисе, особенно с им-

150

Подлопаточная мышца

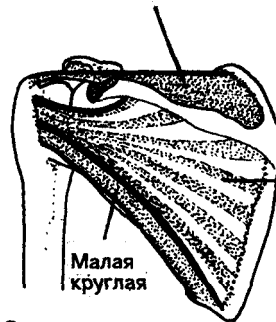

Передняя поверхность

Рис. 150,151 Мышцы вращающей манжеты плеча.

Надостная мышца

151



Подостная мышца

Малая круглая

Задняя поверхность

152

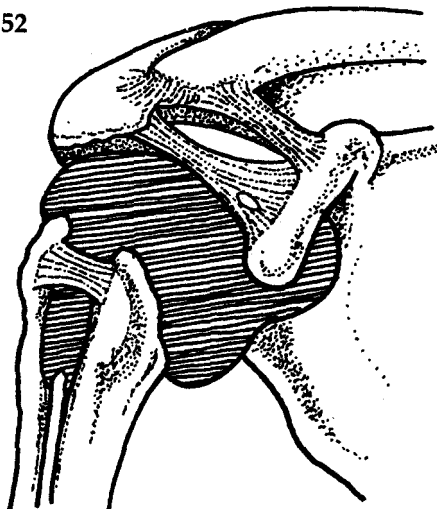


Рис. 152 Границы синовиальной оболочки и ее расширение в области сухожилия длинной головки бицепса в биципитальной ямке.

мунодефицитом. Хотя часто можно обнаружить признаки поражения этого сустава, симптоматика выражена редко. Акромио-ключичный сустав также часто поражается при большинстве артропатий (особенно остеоартрозе), но, в отличие от грудиноключичного сустава, он обычно служит источником жалоб. Плечевой сустав может поражаться при воспалительных артропатиях (напр., ревматоидном артрите, серонегативных спондилоартритах). И хотя он редко поражается при «первичном» остеоартрозе, но часто служит местом проявления пирофосфатной артропатии у пожилых. Чрезвычайно распространены травмы вращающей манжеты плеча, в то же время как сама манжета, так и сумки могут поражаться при воспалительных заболеваниях. Субакромиальный бурсит может развиваться при патологии вращающей манжеты, акромио-ключичного сустава или плечевого сустава в результате их тесного взаимоотношения.

Соединение лопатки с грудной клеткой представляет мало интереса для ревматолога. Это обычное место возникновения безболезненного воспроизводимого скрипа или «хруста». Данные шумы в основном устраняются при смещении лопатки в сторону и, по-видимому, отражают движение над неровной поверхностью.

Боль в грудино-ключичном суставе обычно хорошо локализована и практически не иррадирует (рис. 153). Акромио-ключичный сустав иннервируется от C4 и дает боль близко к месту ее возникновения с небольшой иррадиацией в область плеча, но редко по руке. Структуры плечевого сустава, включая вращающую манжету и субакромиальную сумку, развиваются из склеротома C5 и дают максимальную боль по наружному краю плеча близко к месту прикрепления дельтовидной мышцы. При выраженном болевом синдроме боль может распространяться вниз по лучевому краю предплечья до локтя, редко до кисти и вверх на плечо, а иногда и на шею. Эта боль будет усиливаться при движениях в плечевом суставе. Тендинит длинной головки бицепса также дает боль в верхнем отделе плеча (C5/6).

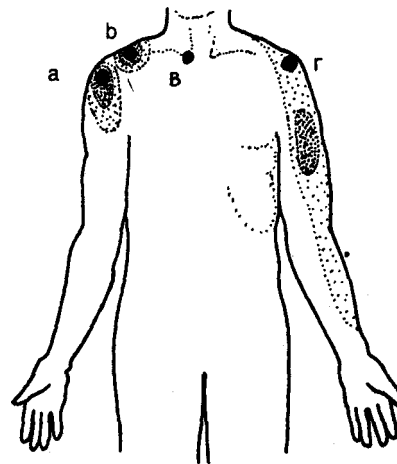
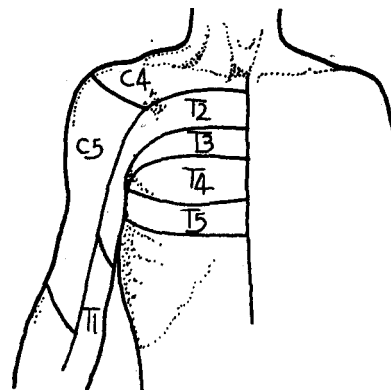


Рис. 153 Локализация боли вокруг плечевого сустава: (а)тендинит двуглавой мышцы плеча; (б)акромиоключичный сустав; (в)грудино-ключичный сустав; (г)плечевой сустав/вращающая манжета/субакромиальный бурсит.

Боль в верхнем отделе плеча и в области иннервации C4/5 (рис. 154) может исходить от шеи. Такая боль может распространяться по всей длине руки (включая кисть), усиливаться при движении шей (и только в крайних положениях при движении в плечевом суставе) и сопровождаться сенсорными и моторными нарушениями в конечности. Радиация боли в руку, сопровождающаяся онемением или парестезией, указывает на компрессионную нейропатию (напр., синдром апертуры грудной клетки, ущемление надлопаточного или подмышечного нервов). Заболевания, поражающие или близко расположенные от диафрагмы, могут давать боль в плече, не зависящую от движения в суставе. Миокардиальная боль также может сопровождаться разнообразными болевыми ощущениями вниз по руке.



154

Рис. 154 Дерматомы области плеча.

Поражение плечевого сустава часто можно дифференцировать от поражения вращающей манжеты плеча из анамнеза (таблица 8). Для типичного больного с поражением манжеты в анамнезе часто выявляется совершение нестандартных движений пораженной рукой (напр., покраска потолка). При этом непосредственно в день выполнения такой работы никаких жалоб обычно нет, однако, на следующий день появляется изолированный периферический болевой синдром. Боль не прогрессирует и обычно заметна только при движении в одном-двух направлениях (напр., при попытке снять что-нибудь с верхней полки). Чаще это больше дискомфорт, чем выраженная боль и она, как правило, не нарушает ночного сна. В противоположность этому, артрит данной локализации обычно является составной частью олиго- или полиартикулярного поражения с множеством региональных болевых проблем, хотя иногда может наблюдаться и моноартрит этой локализации. Боль часто начинается постепенно без явного провоцирующего фактора. Она вариабельна, но обычно имеет прогрессирующий характер, часто будит больного ночью и существенно влияет на выполнение по-

Таблица 8. Сравнение симптоматики при поражении вращающей манжеты плеча и артрите плечевого сустава.

	Вращающая манжета	Артрит плечевого сустава
Боль: начало	Острое	Постепенное
п регрессирование	не прогрессирует	Различное, прогрессирующее
Нарушаемые движения	Некоторые	Большинство
Провоцирующий фактор	Часто явный	Отсутствует
Локальные проблемы	Обычно	Редко
Выраженность	++	4+4+

вседневной активности, движения в суставе болезненны в нескольких (порой во всех) направлениях. Острый субакромиальный или субдельтовидный бурсит часто характеризуется быстрым развитием, при этом больной не может отвести руку в течение нескольких дней.

ИССЛЕДОВАНИЕ В ПОКОЕ

Поставьте или посадите больного на стул или на край кушетки, кровати так, чтобы можно было исследовать его спереди и сзади.

Исследование спереди

Осмотрите область грудино-ключичного сустава в том месте, где хорошо визуализируется яремная вырезка над рукояткой грудины (рис. 155). Определите наличие эритемы и припухания над медиальным концом ключицы: жидкость в суставе будет давать гладкое закругленное выпячивание, неровная припухлость больше характерна для остеофита. Если есть подвывих грудино-ключичного сустава, то медиальный конец ключицы смещается вперед и медиально по грудине, и выглядит более выпирающим, чем в норме (при одностороннем поражении полезно сравнение с противоположной стороной). Осмотрите всю ключицу на наличие неровностей и костных разрастаний (напр., после старых переломов, при болезни Педжета, первичной или вторичной опухоли).

Положение акромио-ключичного сустава может быть заметно при выступающем наружном конце ключицы, но у многих здоровых людей это плоский сустав без поверхностных ориентиров. Однако исследование данной области проксимальнее вершины плеча может выявить наличие

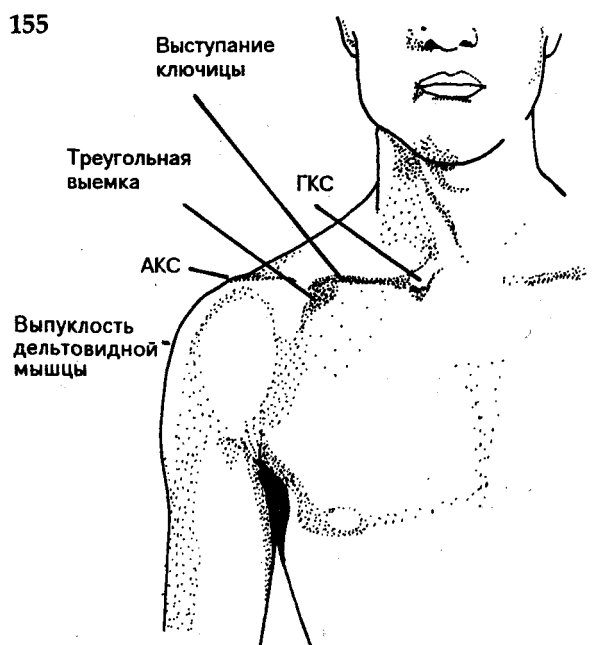


Рис. 155 Нормальные поверхностные ориентиры (вид спереди).

эритемы или припухлости (выпот в этом суставе встречается редко и припухлость обычно вызвана остеофитами).

Оцените мышечную массу. Любой человек, не зависимо от его возраста, должен иметь ровный выпуклый контур дельтовидной мышцы. Большие выпоты в плечевом суставе встречаются нечасто, но при их наличии они выступают в переднемедиальном направлении и выглядят как припухлость, выполняющая обычно видимую треугольную ямку, ограниченную сверху латеральным концом ключицы, латерально медиальным краем дельтовидной мышцы и снизу - грудной мышцей (рис. 156). Большая поддельтовидная сумка может давать необычно крутой контур дельтовидной мышцы. Обычно принимаемое больным с артропатией плечевого сустава положение - это внутренняя ротация и приведение плеча. Рука расположена поперек живота как на перевязи - это наиболее удобное положение для уменьшения внутрисуставного давления (и наоборот, когда врач переходит к пальпации, противоположные движения - наружная ротация и отведение - поражаются наиболее рано и в наибольшей степени, особенно в отношении появления боли и ограничения подвижности).

ИССЛЕДОВАНИЕ СЗАДИ

Теперь обойдите вокруг пациента и опять оцените мышечную массу с двух сторон, обращая особое внимание на надостную и подостную мышцы, а также сравнивая трапециевидную и ромбовидную мышцы. Поражения плечевого сустава обычно вызывают генерализованную атрофию мышц плечевого пояса. Изолированная атрофия, например, только надрестной мышцы, указывает на локальное периартикулярное поражение. Иногда можно заметить недоразвитую приподнятую лопатку (деформация Шпренгеля (Sprengel)).

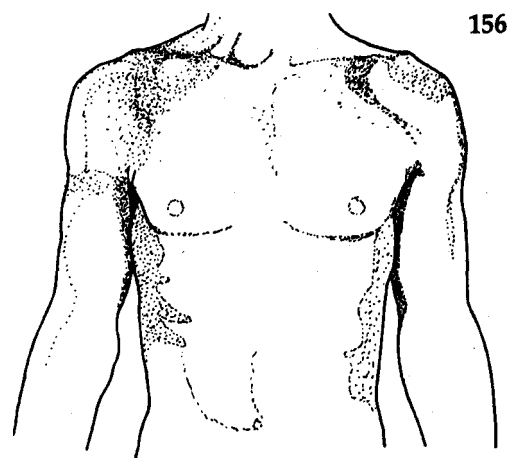


Рис. 156 Припухлость в результате выпота в правом плечевом суставе.

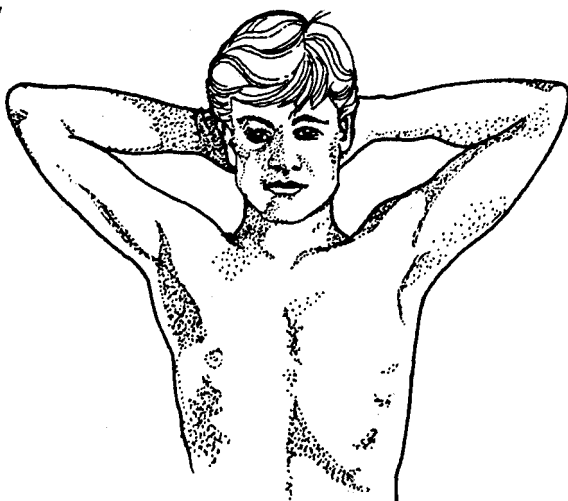

Рис. 157 Тестирование сложносоставного движения: «заложить руки за голову».

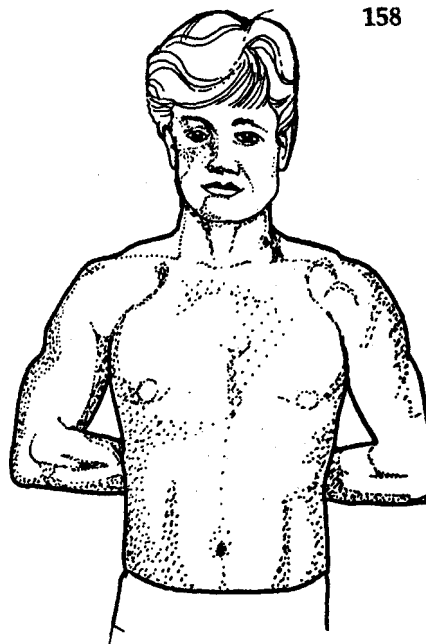


Рис. 158 Тестирование сложносоставного движения: «заложить руки за спину».

ИССЛЕДОВАНИЕ В ДВИЖЕНИИ

Каждое из отдельных движений в плечевом суставе можно исследовать по очереди, сравнивая одну сторону с другой. Но для быстрого определения проблем с плечевым суставом и вращающей манжетой попросите больного выполнить два сложных активных движения (рис. 157, 158):

- заложить руки за голову (оценивается отведение, наружная ротация и сгибание в плечевом суставе, а также функция надостной, подостной и малой круглой мышц);
- заложить руки за спину (оценивается внутренняя ротация, отведение и разгибание в плечевом суставе, а также функция подлопаточной мышцы).

Если больной может достаточно спокойно выполнить оба движения, то, вероятно, плечевой сустав и вращающая манжета плеча в норме.

Однако, если пациент испытывает боль или затруднение при выполнении этих движений, то оцените дугу болезненности. Для этого попросите его медленно поднять руку через сторону вверх, а потом так же медленно опустить вниз. Это составное сложное движение (рис. 159), первые 90 градусов которого выполняются за счет отведения в плечевом суставе, следующие 70 градусов - это в основном ротация лопатки, а последние 20 градусов выполняются опять за счет движения в плечевом суставе. Во вторую половину этого сложного движения происходит также движение в грудино-ключичном и акромио-ключичном суставах, и многие люди пытаются при этом поворачивать руку. Могут наблюдаться два основных типа болезненной дуги: болезненная средняя дуга и верхняя болезненная дуга.

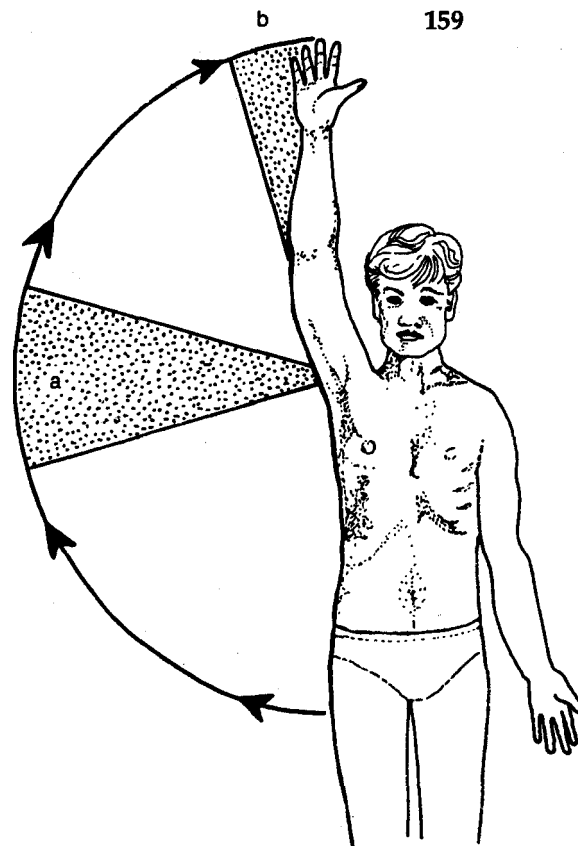


Рис. 159 Виды болезненной дуги: (а)средняя дуга (бурсит надостной/субакромиальной мышц); (б) верхняя дуга (акромио-ключичный сустав).

1. Болезненная средняя дуга.

Больной испытывает боль, когда рука проходит приблизительно 30 центральных градусов всей дуги (напр., в конце первоначального отведения в плечевом суставе). При этом большой бугорок плечевой кости поднимается вплотную к акромиальному отростку и может передавливать проходящие здесь структуры (сухожилие надостной мышцы и субакромиальную сумку). При продолжении подъема руки большой бугорок отходит от акромиального отростка с уменьшением давления. Такая болезненная дуга характерна для поражения сухожилия надостной мышцы или субакромиального бурсита. Супинация руки может уменьшать давление плечевой кости на акромиальный отросток и снижать или ликвидировать боль в средней части дуги.

2. Верхняя болезненная дуга.

Боль возникает в верхних 20-30 градусах. Это происходит в момент максимальной нагрузки на акромиоключичный сустав, указывая на его поражение.

Иногда больные с поражением надостной мышцы не испытывают боли при подъеме руки вверх, однако, у них появляется болезненное тянущее ощущение в средней части дуги при медленном опускании руки, что заставляет их быстро сбросить руку вниз. Поэтому нужно просить больных медленно поднять руку и опустить.

ПАЛЬПАЦИЯ

Пальпацию лучше всего проводить сзади. Идеальной позицией является следующая: пациент сидит, а врач стоит за ним. Типичная процедура выглядит следующим образом:

для того, чтобы пропальпировать грудино-ключичный сустав, определите вырезку грудины, затем передвиньте пальцы латерально в сторону внутреннего конца ключицы. Определив приблизительное положение сустава, попросите больного подвигать суставом, пожимая плечами вверх (рис. 160). Это позволяет:

- подтвердить положение сустава;
- ощутить крепитацию;
- ощутить подвывих (пожимание усиливает подвывих и врач может ощутить, как медиальный конец ключицы толкает его пальцы вперед, назад и медиально вдоль передней поверхности рукоятки грудины).

Уточнив положение грудино-ключичного сустава, пропальпируйте его для выявления болезненности и припухлости и определите, является ли она мягкой или костной (костные остеофиты - наиболее частая причина припухлости). Если припухлость мягкая, то попытайтесь определить симптом баллона, положив два пальца одной руки по ее краям, а пальцем другой нажимая на середину припухлости. Проведите тыльной поверхностью кисти по грудино-ключичному суставу,

160

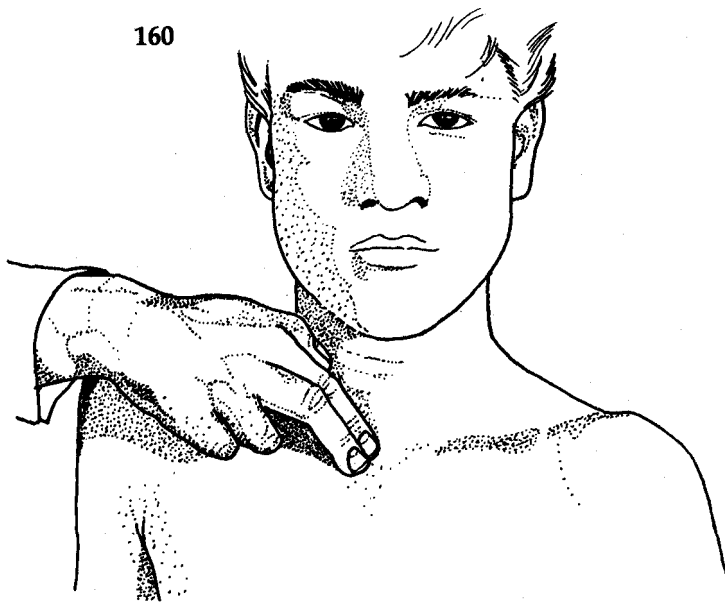


Рис. 160 Пальпация грудино-ключичного сустава во время пожимания плечами.

ключице и акромио-ключичному суставу для выявления повышенной температуры с каждой стороны. Пропальпируйте всю ключицу для определения локальной болезненности, а затем переходите к акромио-ключичному суставу.

Положение акромио-ключичного сустава может быть видно, если дистальный конец ключицы выступает достаточно далеко. Однако, если вы не уверены, определите самый дальний контур кости на вершине плеча (т.е. клювовидный отросток, где он идет назад) и отступите от этой точки приблизительно на два пальца внутрь (это приблизительно соответствует суставной щели у взрослых). Сохраняя пальцы в этом положении, попросите пациента подвигать суставом, пожимая плечами или отводя руку. Это позволяет:

- точно определить положение сустава;
- ощутить крепитацию.

Определив суставную щель, понажимайте на нее для оценки болезненности (рис. 161), а также наличия мягкой или костной припухлости (последняя, вызванная остеофитами, опять-таки встречается более часто). При выявлении мягкой

припухлости, определите наличие симптома флюктуации (встречается редко). Если основной проблемой пациента является поражение акромио-ключичного сустава, то сильное приведение руки вдоль передней поверхности грудной клетки нагружает сустав и может воспроизводить боль (это движение безболезненно при поражении только плечевого сустава).

Плечевой сустав хорошо укрыт от рук врача: частично окружающей его вращающей манжетой, акромиальным отростком сверху и лежащей над ним дельтовидной мышцей. Передняя часть сустава наиболее доступна для пальпации. Начните с пальпации передней треугольной области непосредственно под ключицей по медиальному краю дельтовидной мышцы. Если здесь есть какое-либо мягкое выпячивание (предположительно выпот в плечевом суставе) плотно нажмите и отпустите руку и смотрите, будет ли повторное заполнение жидкостью. Передвиньте пальпирующий палец латерально на выступающий вперед клювовидный отросток. Передвигая палец еще латеральной (между клювовидным отростком и головкой плечевой кости (рис. 162), плотно надавливайте вверх и вниз для выявления болезненности суставной щели/капсулы (часто выраженной при артрите плечевого сустава и «капсулите»).

Сохраняя пальцы над передней частью суставной щели, совершайте движения в плечевом суставе для определения крепитации. Так как отведение и наружная ротация являются движениями

161

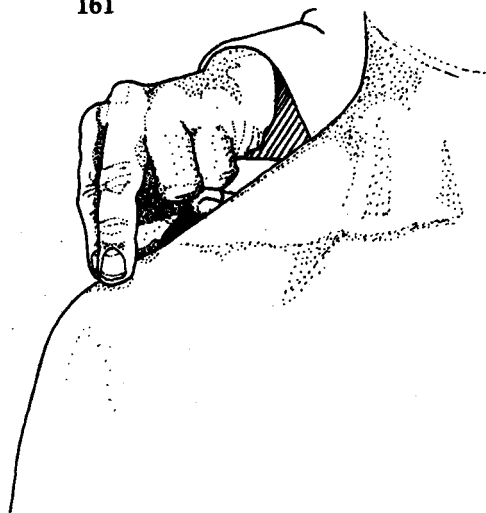


Рис. 161 Пальпация акромио-ключичного сустава.

162

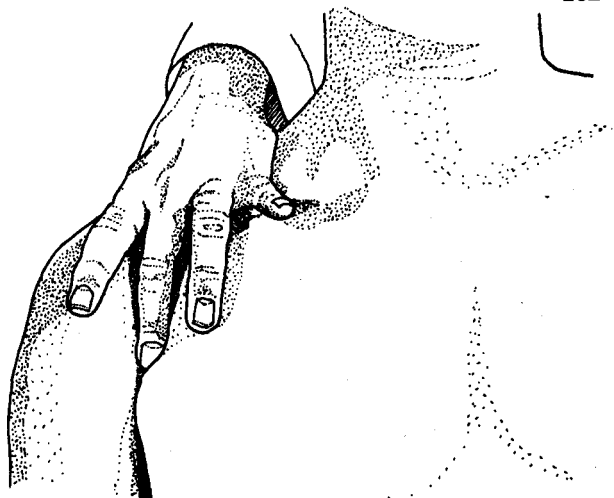


Рис. 162 Определение болезненности переднего отдела суставной щели плечевого сустава.

163

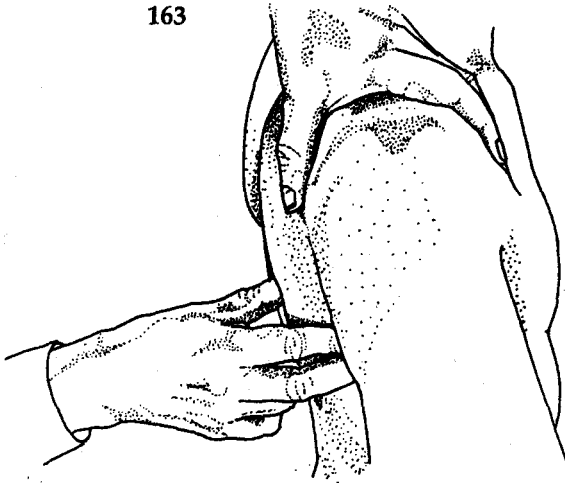


Рис. 163 Положение рук при определении активного отведения в плечевом суставе.

164

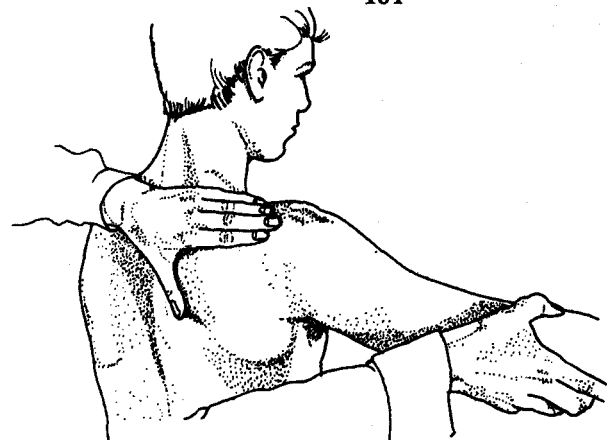


Рис. 164 Пассивное отведение в плечевом суставе.

165

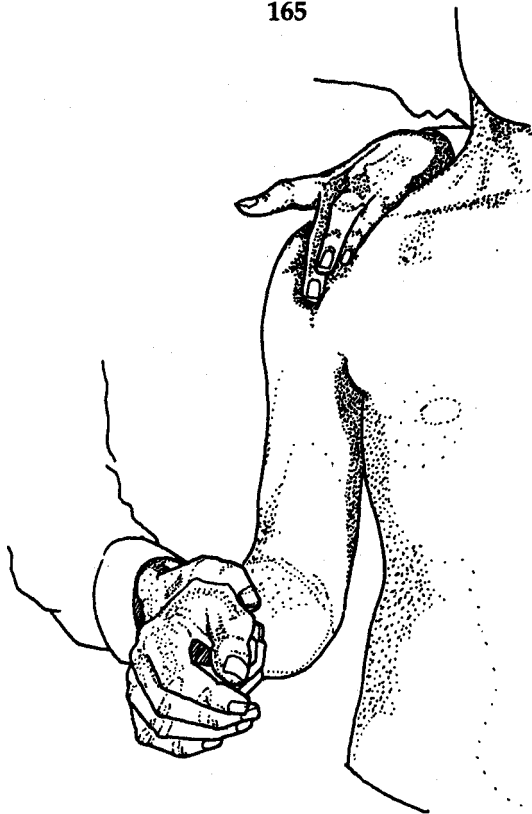


Рис. 165 Определение болезненности сухожилия бицепса.

ями, поражаемыми раньше и больше других при заболеваниях плечевого сустава, то их проверка является хорошим скрининговым тестом. Во-первых, найдите границы лопатки и положите большой и указательный пальцы на нижний угол так, чтобы вы могли определить любое ее движение. Положив руки таким образом, что одна будет определять наличие крепитации над передней поверхностью сустава, а вторая держит лопатку (рис. 163), попросите пациента медленно отводить руку в сторону и оцените объем движения (в норме 80-90 градусов). Если есть какое-либо ограничение подвижности плечевого сустава, врач ощутит, что лопатка начинает двигаться раньше подъема руки на 90 градусов. Пациенты часто предпринимаят данный вспомогательный маневр, приподнимая плечо до самого уха. Если активное отведение болезненно, определите, является ли оно стресс-лимитированным движением (усиление боли по мере приближения к границе ограничения движения). Если есть боль или ограничение активного отведения, положите одну руку на верхний край ости лопатки (для оценки ее движения) и производите пассивное отведение руки пациента своей рукой для оценки объема этого движения в плечевом суставе (рис. 164). При заболевании сустава/капсулы как боль, так и ограничение подвижности для активных и пассивных движений будут одинаковыми. Если же пассивная подвижность значительно больше и менее болезненна, то это более характерно для поражения мышц/сухожилий (или нерва).

Оставаясь сзади больного, пропальпируйте переднюю часть головки плечевой кости, пассивно

166

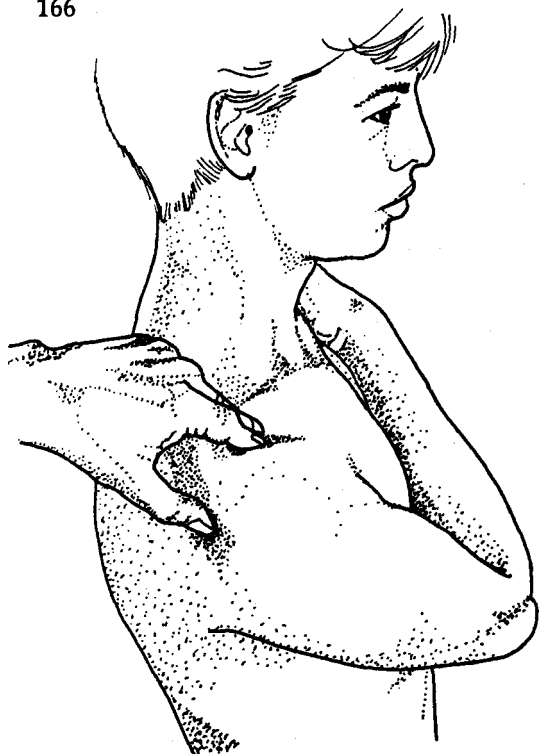


Рис. 166 Определение болезненности заднего отдела вращающей манжеты плеча.

вращая руку внутрь и наружу. Стационарно располагающийся пальпирующий палец должен ощущать движения большого (латерального) и малого (медиального) бугорков плечевой кости, перемещающихся под ним туда и обратно. Определив эти два бугорка, пропальпируйте линию между ними вверх и вниз над сухожилием бицепса (рис. 165). Это может воспроизвести боль, если у больного имеется тендинит данного сухожилия.

Болезненность вращающей манжеты и субакромиальной сумки можно также определять, находясь сзади пациента. При свободно опущенной руке манжета защищена нижней поверхностью акромиального отростка. Если же больной положит руку на противоположное плечо, то это приведет к задней ротации головки плечевой кости и частично будет выводить манжету из-под защиты акромиона. При этом пальпация непосредственно ниже заднего края отростка может вызывать болезненность задней части вращающей

167

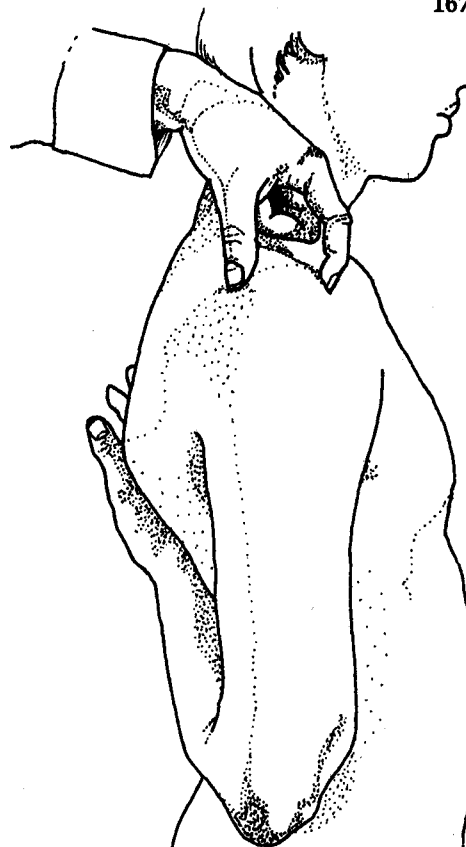


Рис. 167 Определение болезненности переднего отдела вращающей манжеты плеча.

манжеты (рис. 166). Аналогичным образом, если пациент закладывает руку по дуге за спину, то это вызывает движение головки плеча вперед и выводит из-под защиты акромиального отростка передний отдел вращающей манжеты. Пальпация непосредственно перед отростком будет вызывать при этом болезненность передней части вращающей манжеты (рис. 167). Пальпация ниже латерального края акромиального отростка может иногда провоцировать боль при наличии субакромиального/субдельтовидного бурсита. Пальпация прямо над надостной и подостной мышцами может давать болезненность при поражении этих мышц.

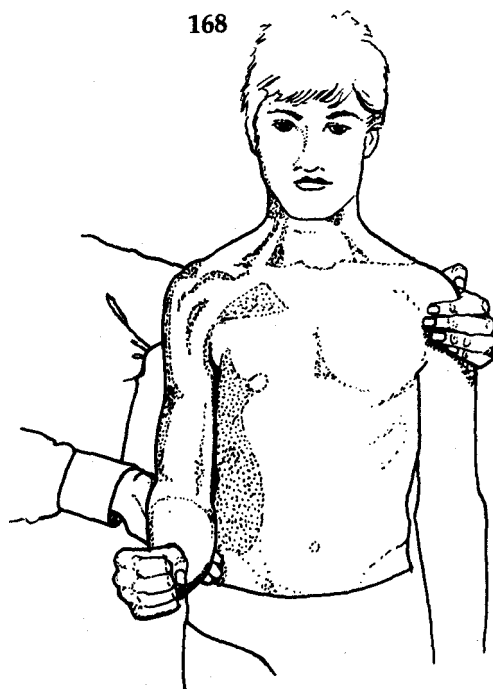


Рис. 168 Резистивное активное отведение.

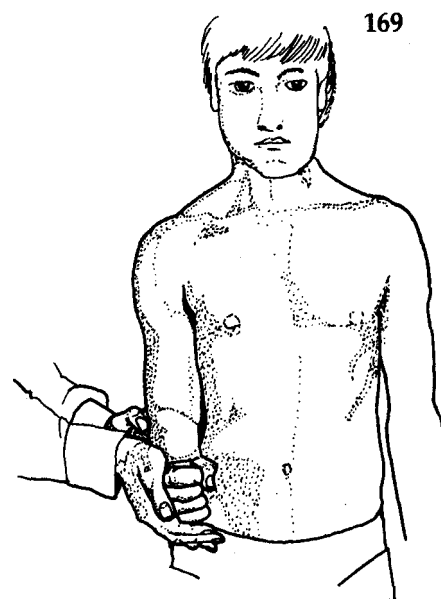


Рис. 169 Резистивная активная наружная ротация.

РЕЗИСТИВНЫЕ АКТИВНЫЕ ДВИЖЕНИЯ

Активные движения против сопротивления используются для определения повреждений вращающей манжеты. Сядьте рядом с пациентом, его локоть согнут под углом 90 градусов и приведен к туловищу, рука направлена вперед, кулак сжат, большой палец сверху. Исследуются следующие движения:

- *Резистивное активное отведение.* Отведение является мощным движением и врач должен, обведя рукой корпус больного, взяться за его дальнее плечо, в то время как пациента просят отвести локоть наружу, преодолевая сопротивление второй руки врача (рис. 168). Отведение начинается надостной мышцей и при ее повреждении попытка совершить данное движение будет приводить к появлению боли в верхней части плеча (вне ограничивающей руки врача). Если у пациента обнаружена болезненная средняя дуга и резистивное активное отведение воспроизводит боль, то можно думать о поражении надостной мышцы. Если же при болезненной средней дуге активное резистивное отведение безболезненно, то это говорит в пользу субакромиального бурсита (резистивное активное отведение никак не влияет на субакромиальную сумку).

- *Резистивная активная наружная ротация.* Стабилизируйте локоть больного возле корпуса одной рукой (для предотвращения отведения) и попросите его толкать руку наружу против сопротивления другой руки врача (рис. 169). Боль, ощущаемая в верхнем отделе плеча, указывает на поражение подостной/малой круглой мышц.
- *Резистивная внутренняя ротация.* Опять-таки стабилизируйте локоть больного у его туловища и попросите толкать руку внутрь против ограничивающей это движение руки врача (рис. 170). Боль, ощущаемая в верхнем отделе плеча, указывает на поражение подлопаточной мышцы и/или ее сухожилий.

Слабость любого из этих движений может быть результатом боли, частичного или полного разрыва вращающей манжеты или в следствие неврологического заболевания (если после введения местного анестетика в субакромиальное пространство сила восстанавливается, то более вероятно болевое ограничение, чем разрыв).

Тендинит двуглавой мышцы плеча также определяется при активном движении (рис. 171). При таком же положении руки пациента, как и при исследовании вращающей манжеты, обхватите сжатый кулак больного обеими руками и попросите его развернуть кисть в положение супинации. Это очень сильное движение, и врач

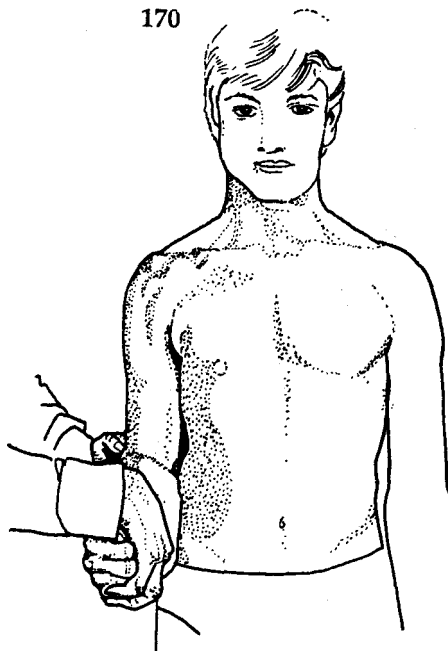


Рис. 170 Резистивная активная внутренняя ротация.

должен смотреть за сокращением бицепса. При тендините бицепса будет воспроизводиться боль в плече (верхнем отделе). При разрыве длинной головки бицепса мышечный валик, образующийся при выполнении данного маневра, будет более заметен в дистальном отделе, давая более выраженную и локализованную припухлость, чем обычно.

ТЕСТЫ НА НЕСТАБИЛЬНОСТЬ ПЛЕЧЕВОГО СУСТАВА

Эти тесты особенно важны у молодых больных с анамнезом, предполагающим вывих или подвывих (иногда как часть более общего синдрома гипермобильности). Стабильность сустава должна определяться в переднем, заднем и боковом направлениях.

Пациент стоит, руки расслаблены и свободно свисают вдоль тела, одной рукой зафиксируйте лопатку и плечевой пояс, а другой плотно обхватите верхнюю часть плечевой кости (рис. 172). Перемещайте головку плеча назад и вперед в суставной ямке, отмечая уровень подвижности и наличия щелчков, которые могут указывать на патологию хрящевой губы. Затем отведите на 90 градусов согнутую в локте руку больного (рис. 173). Аккуратно пассивно разгибайте и ротлируйте наружу плечевой сустав. Тест на переднюю нестабильность считается положительным, если больной испытывает чувство тревоги при приложении наружной ротационной силы.

Существует более контролируемый метод: пациент лежит лицом вниз на кушетке, плечо высту-

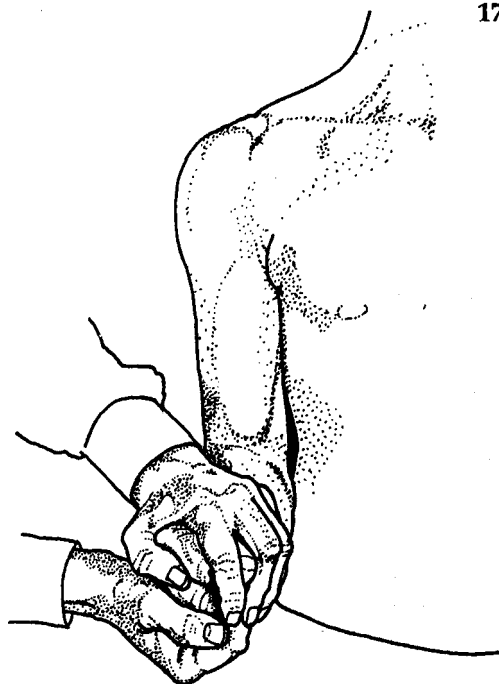


Рис. 171 Резистивная супинация при тендините бицепса.

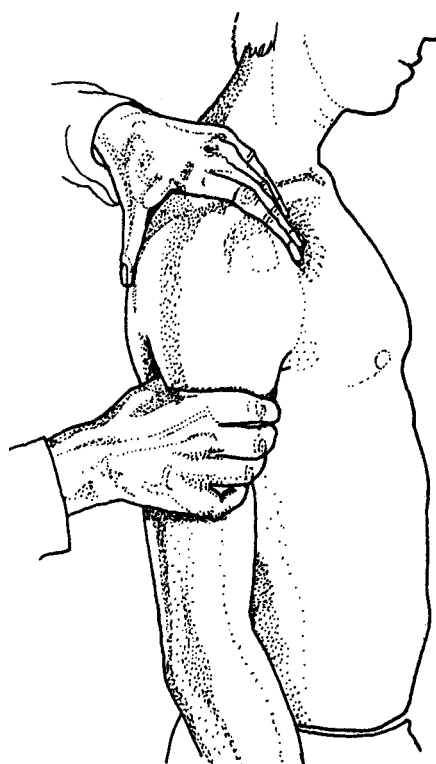


Рис. 172 Определение передней и задней нестабильности.

пает за ее край. Одна рука врача держит плечо пациента, а вторая фиксирует лопатку и плечевой пояс. Двигайте головку плечевой кости вперед, назад и вниз, используя непосредственное давление на нее. Боль может появляться в крайних точках движения. При значительном нижнем подвывихе может пальпироваться выраженное западение между головкой плечевой кости и нижним краем акромиального отростка. Поместите руку больного так же, как и при предыдущем тесте: отведите и ротировите наружу до появления чувства дискомфорта или боли. Давление назад на верхнюю часть плечевой кости (напр., на переднюю поверхность плечевого сустава) может в этой ситуации уменьшить боль и позволит дальнейшую наружную ротацию плеча. Если теперь убрать стабилизирующую силу на верхнюю часть плеча, то больной опять будет испытывать боль и дискомфорт при наличии передней нестабильности. Для демонстрации заднего подвывиха можно провести сгибание руки из этой позиции с аккуратным надавливанием по оси.

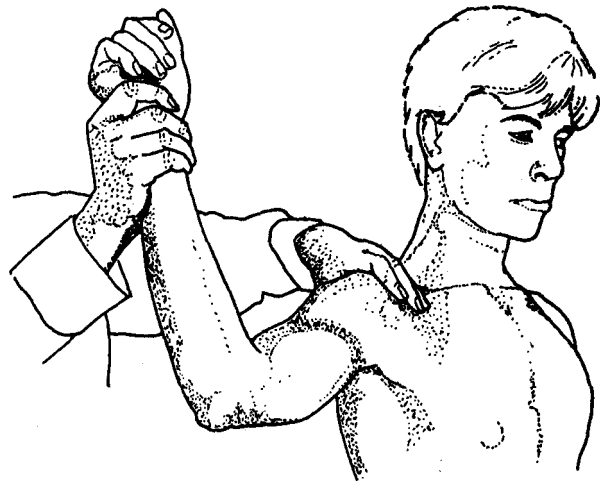


Рис. 173 Тест «тревожности».

РЕЗЮМЕ ИССЛЕДОВАНИЯ ПЛЕЧА

- (1) Исследование в покое ,
спереди (изменение кожи, припухлость, атрофия, положение)
сзади (атрофия, деформация Шпренгеля)
- (2) Исследование при движении
«руки за голову», «руки за спину»
болезненная дуга
- (3) Пальпация
грудино-ключичный сустав (крепитация, подвывих, болезненность, припухлость, повышение температуры)
акромио-ключичный сустав (крепитация, болезненность, припухлость, повышение температуры)
плечевой сустав:
выпот
болезненность передней суставной щели/капсулы
активное отведение (ограничение, боль, крепитация)
пассивное отведение (ограничение, боль)
периартикулярная болезненность (сухожилие бицепса, вращающая манжета плеча, мышцы, сумки)
- (4) Резистивные активные движения (слабость, боль)
отведение (надостная)
наружная ротация (подостная, малая круглая)
внутренняя ротация (подлопаточная)
супинация кисти (двуглавая)

6 ПОЗВОНОЧНИК И КРЕСТЦОВО-ПОДВЗДОШНЫЕ СУСТАВЫ

Уникальная структура позвоночника обеспечивает защиту спинного мозга, сопутствующих сосудов и внутренних органов, а также позволяет осуществлять контролируемые движения спины, шеи и головы. Нормальные сбалансированные физиологические изгибы позвоночника (шейный и поясничный лордоз, грудной и крестцовый кифоз (рис. 174), позволяют поддерживать вертикальное положение тела с минимальным мышечным напряжением, а вместе с эластичностью межпозвонковых дисков, равномерно распределять нагрузку по позвоночнику.

Позвонки, начиная с С3 до L5, имеют одинаковое строение: тело позвонка спереди и дуга сзади

(рис. 175-177). Дуга содержит три отростка: два боковых (поперечных) и один задний (выступающий), которые, прежде всего, служат местом прикрепления мышц, а также имеют синовиальные фасеточные или *апофизеальные суставы* сверху и снизу для соединения с прилежащими дугами. Тела позвонков с разделяющими их дисками являются основными несущими вес структурами. Размер тел увеличивается от С2 к первому крестцовому сегменту, а затем уменьшается по направлению к копчику, так как вес тела передается на таз. Скользящие апофизеальные суставы помогают стабилизировать позвоночник, частично ограничивая смещение вперед. Положение их суставной щели во многом опре-

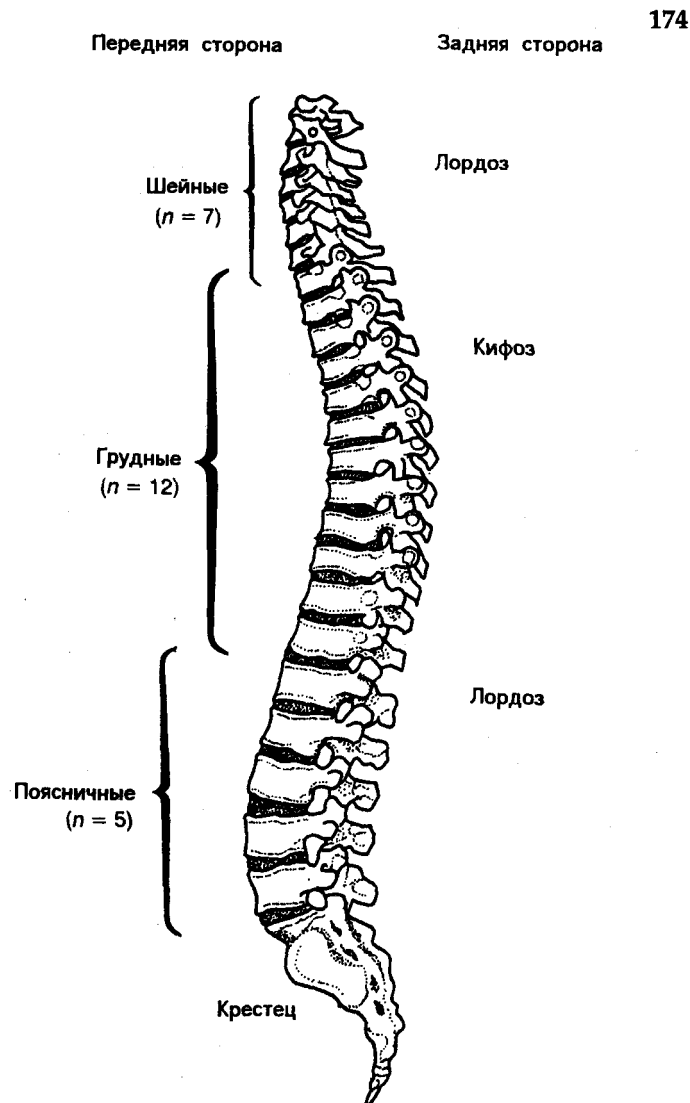


Рис. 174 Структура позвоночника и его изгибы.

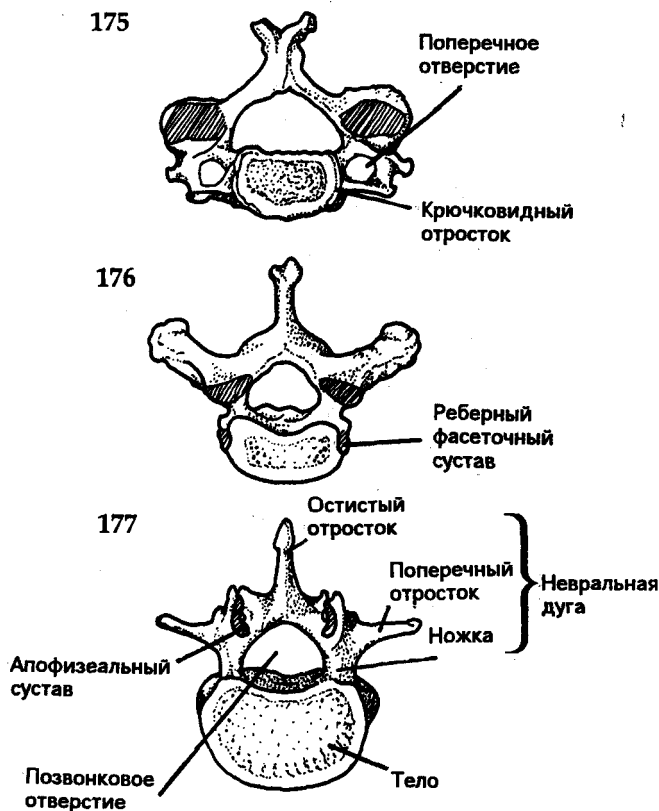


Рис. 175-177 Форма позвонков на различных уровнях: (175) шейном; (176) грудном; (177) поясничном.

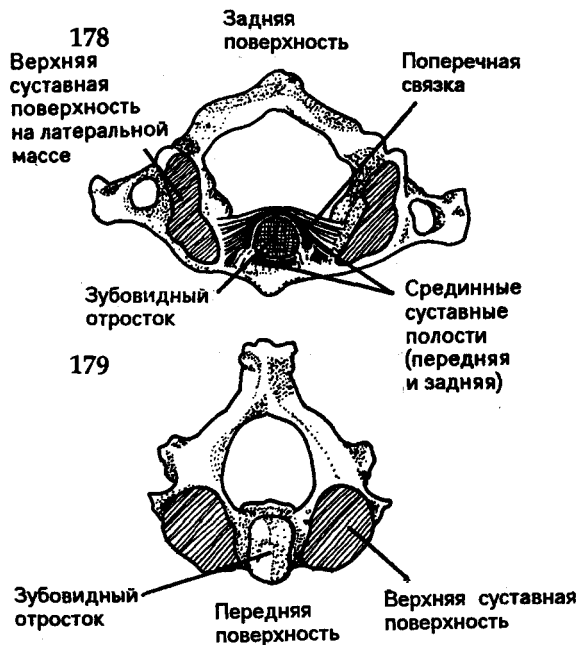


Рис. 178,179 Первый (178) и второй (179) шейные позвонки, вид сверху.

деляет различие в объеме и характере подвижности разных отделов позвоночника. Отличия между уровнями накладываются на этот основной тип строения:

- *шейные позвонки* имеют отверстие в поперечных отростках для позвоночной артерии и верхнелатеральные гребешки (крючкообразные отростки) для суставов Люшка (Luschka) (они увеличивают латеральную стабильность, позволяя свободу движений между позвонками).
- *Грудные позвонки* имеют длинные поперечные отростки, направленные назад. На их вершинах и на задней поверхности тел позвонков имеются небольшие суставные поверхности для прикрепления ребер.
- *Поясничные позвонки* имеют фасеточные суставы, ориентированные в сагитальной плоскости.

Атлант (C1) и *аксис* (C2) имеют другое строение (рис. 178, 179). Второй шейный позвонок имеет спереди зубовидный отросток, а атлант представляет собой кольцо, к внутренней передней поверхности которого прилежит зубовидный отросток, удерживаемый на месте поперечной связкой. Между первым и вторым шейными позвонками (также как и между атлантом и затылочной костью) нет дисков, они взаимосвязаны по срединной линии и парными латеральными синовиальными суставами. *Срединный сустав* имеет две синовиальные полости: между зубовидным отростком и передней дугой атланта и зубом и поперечной связкой. Синовит этой локализации может повреждать как отросток, так и связку, приводя к нестабильности C1/C2 и повреждению спинного мозга.

Межпозвонковые диски (МПД) являются сложным симфизом, занимающим около 25% всей высоты позвоночника. Каждый МПД состоит из двух зон (рис. 180, 181):

- *наружное фиброзно-хрящевое кольцо* (annulus fibrosus) с концентрически расположенными волокнами (находящимися в растянутом состоянии из-за давления ядра), служит местом прочного прикрепления к телам позвонков и иннервации его наружного слоя. Переплетенные между собой фиброзные волокна позволяют прикладывать большую растягивающую силу, не препятствуя скручивающим движениям.
- Центральное мукоидное *пульпозное ядро* (nucleus pulposus), содержащее большое количество воды, изменяет форму (но не объем) в ответ на сдавливающую силу. Потеря высоты позвоночника с возрастом во многом является результатом уменьшения содержания воды в ядре (от около 90% в молодости до 65% в пожилом возрасте). Связанное с этим уменьшение тургора снижает напряжение в

ядре, предрасполагая к его надрывам).

Высота межпозвоночных дисков (и движение между позвонками) наибольшая в шейном и поясничном отделах, а их переднезадняя асимметрия во многом определяет физиологические изгибы позвоночника. Положение тела существенно влияет на внутридисковое давление, особенно в люмбо-сакральном отделе, где сгибание вперед сопровождается его максимальным повышением. Пояснично-крестцовое сочленение является местом перехода подвижной части позвоночника в неподвижную. В этой точке позвоночник может служить рычагом для таза (это, вместе с выраженным углом между L4, L5 и S1, способствует появлению спондилолистеза данной локализации). Будучи особо уязвимым местом для механической нагрузки, люмбо-сакральный отдел также часто поражается при врожденных аномалиях позвонков и нарушении межпозвоночных дисков.

Позвоночник стабилизируется множеством сильных связок (рис. 182). *Задняя и передняя продольные связки* идут вдоль всего позвоночника, прикрепляясь к дискам (в частности, задняя связка) и телам позвонков (особенно более сильная передняя связка). Они действуют как ограничители сгибания и разгибания и защищают диски. Существуют также связки между прилежащими дугами позвонков (желтая связка), поперечными отростками (межпоперечные связки) и остистыми отростками (межостистые и надостистые связки).

Большие поверхностные *мышцы* спины (трапециевидная, широкая) в основном покрывают более глубокие слои внутренних мышц, покрытых люмбо-дорсальной фасцией. Многочисленные глубокие мышцы соединяют прилегающие сегменты и несколько сегментов между собой. Самыми длинными и сильными разгибателями являются *разгибатели спины* (m. erector spinae - крестцово-позвоночные мышцы), которые идут по обеим сторонам остистых отростков, начиная от крестца и до черепа. Они наиболее развиты в поясничном отделе. Под- и надподъязычные мышцы участвуют в сгибании шеи; большая и малая грудные мышцы - в сгибании грудной клетки; парные прямые мышцы живота являются основными сгибателями поясничного отдела, им помогают мышцы, прикрепляющиеся к передней поверхности позвонков (квадратная поясничная, подвздошно-поясничная). Боковое сгибание и ротация осуществляются косыми мышцами живота. Шея имеет сложный комплекс мускулатуры, который позволяет точно контролировать тонкие движения.

Движение мышелков затылочной кости по атланту позволяет совершать кивательные движения (около 30 градусов), а атланто-аксиальный сустав - самостоятельное вращение головы (тоже около 30 градусов). Ниже кранио-цервикального

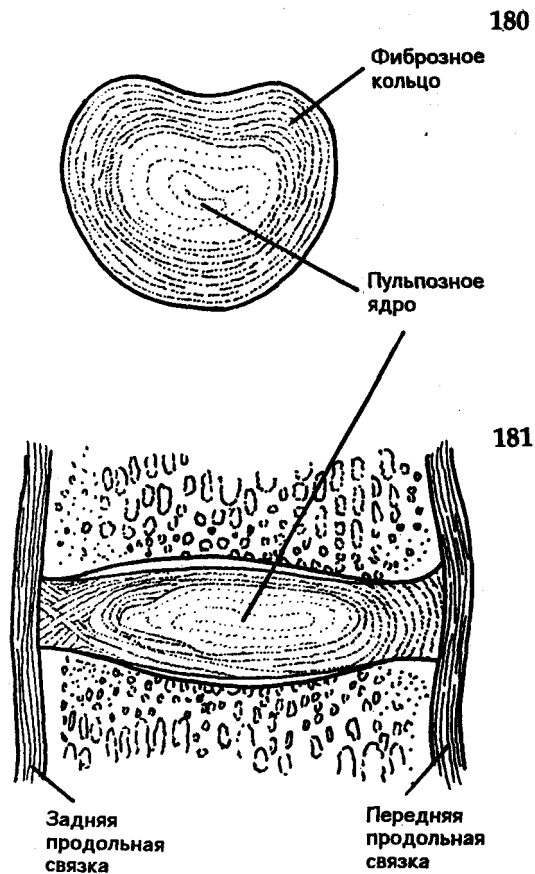


Рис. 180,181 Структура межпозвоночного диска: (180) вид диска сверху, видны концентрически расположенные волокна; (181) сагитальный разрез.

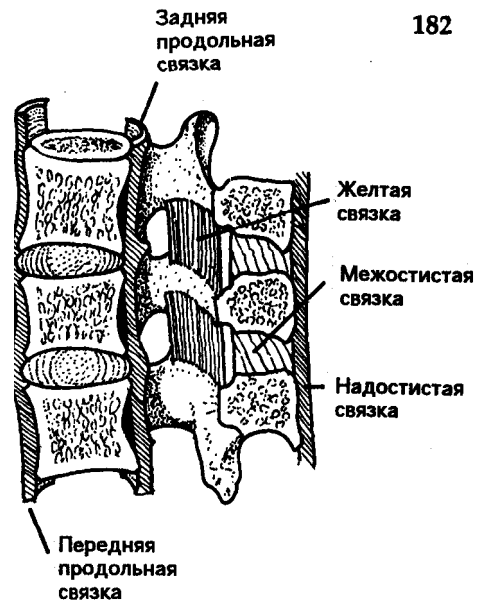


Рис. 182 Основные связки, прикрепляющиеся к позвонкам.

соединения движения вызывают дисторсию МПД и скользящие движения фасеточных суставов. Сгибание и разгибание максимальны в нижнейшейном и нижнепоясничном отделах, латеральное сгибание - в шее, ротация - в нижнегрудном отделе позвоночника.

Отличные от других суставов *крестцово-подвздошные сочленения* (КПС) находятся между клиновидным крестцом и медиальным краем каждой подвздошной кости (рис. 183, 184). Подвздошная сторона покрыта фиброзным хрящом, а крестцовая - более толстым гиалиновым. Нижняя часть каждого КПС располагается в переднезадней плоскости, а верхняя часть идет косо, при этом подвздошная кость частично перекрывает латеральную часть крестца сзади. При рассмотрении спереди верхняя треть (верхняя, задняя) является фиброзным суставом (синдесмозом), а нижние две трети (передние, нижние) - синовиальным суставом. Кости соединены между собой дорсальными и вентральными межкостными, крестцово-бугорными, крестцово-остистыми и подвздошно-поясничными связками, которые не позволяют никакого движения, за исключением периода беременности и в детстве.

Необходимо рассмотреть основные *неврологические аспекты* поражения позвоночника. Узкие

регидные стенки позвоночного канала и отверстий могут быть причиной проблем, связанных со сдавливанием корешков или, менее часто, спинного мозга. Шейный отдел спинного мозга наиболее широкий и легче подвергается компрессии. Он также легко повреждается при подвывихе в атлanto-аксиальном сочленении. Спинной мозг заканчивается в поясничном отделе на уровне L1/2, поэтому повреждения на более низком уровне вызывают только корешковую симптоматику. *Нервные корешки* наиболее уязвимы, когда они выходят из твердой оболочки, сразу же после отверстий. При пролабировании диска они лежат как раз на его пути. В поясничном отделе такой пролапс сдавливает *нижележащий* корешок. Шейные корешки C1-C7 выходят над вершиной соответствующего позвонка, но корешок C8 выходит ниже C7 и выше T1 (образуя восьмой шейных корешков, при только 7 шейных позвонках). Ниже T1 все корешки выходят ниже соответствующих позвонков. Движения и их корешковая иннервация показаны на рис. 185 и 186, дерматомы показаны на рис. 187 и 188.

Вертикальное положение тела является относительно недавним эволюционным приобретением. Растяжения сухожилий, связок и мышц особенно часто наблюдаются как результат больших

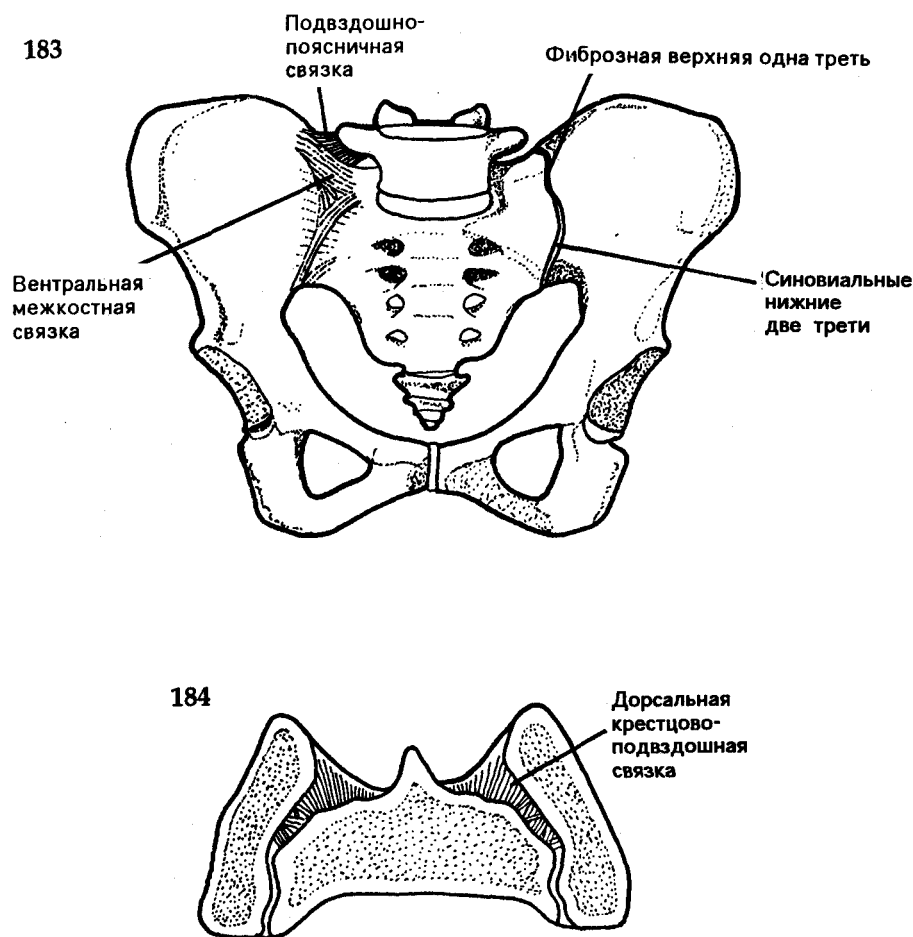


Рис. 183,184 Крестцово-подвздошные сочленения, вид спереди (183) и в поперечном разрезе (184).

механических нагрузок на позвоночник (усиленные плохой осанкой и мышечным тонусом, а также ожирением). Достаточно часто встречается остеоартроз апофизеальных суставов и дегенеративное поражение межпозвоночных дисков, особенно в подвижных, нагружаемых нижнешейном и нижнепоясничном отделах. Корешковые синдромы, вызванные давлением выпирающего материала дисков или костными разрастаниями (особенно остеофитами апофизеальных суставов) тоже чаще встречаются именно здесь. Реже суставы позвоночника и места прикрепления связок и сухожилий служат мишенью при воспалительных заболеваниях (особенно серонегативных спондилоартритах). Может быть поражение костей опухолевым или септическим процессом.

ниями (особенно остеофитами апофизеальных суставов) тоже чаще встречаются именно здесь. Реже суставы позвоночника и места прикрепления связок и сухожилий служат мишенью при воспалительных заболеваниях (особенно серонегативных спондилоартритах). Может быть поражение костей опухолевым или септическим процессом.

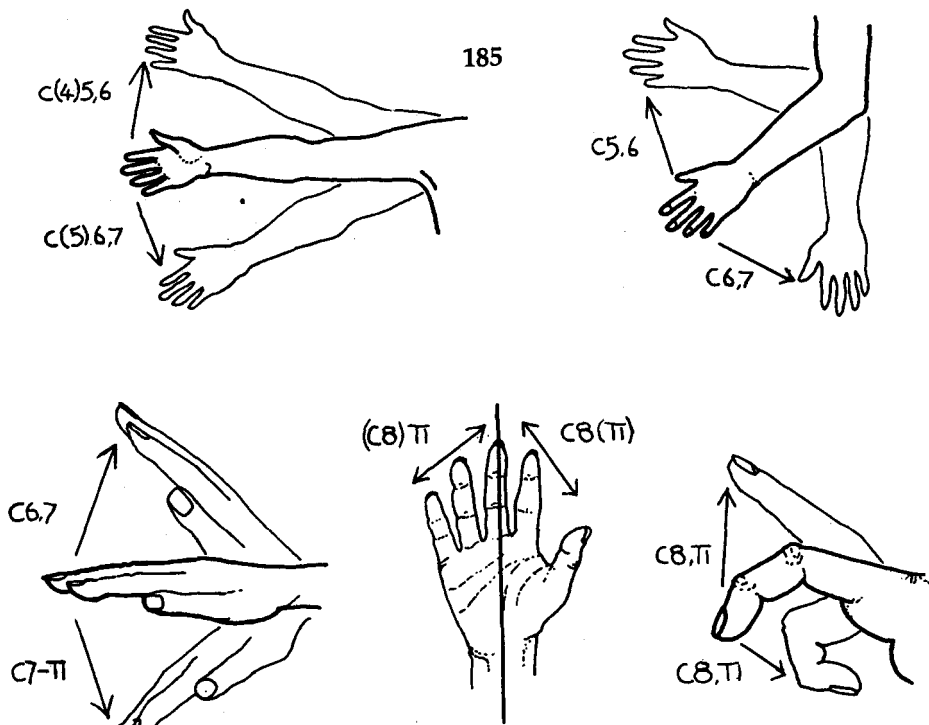


Рис. 185 Движения верхних конечностей и их корешковая иннервация.

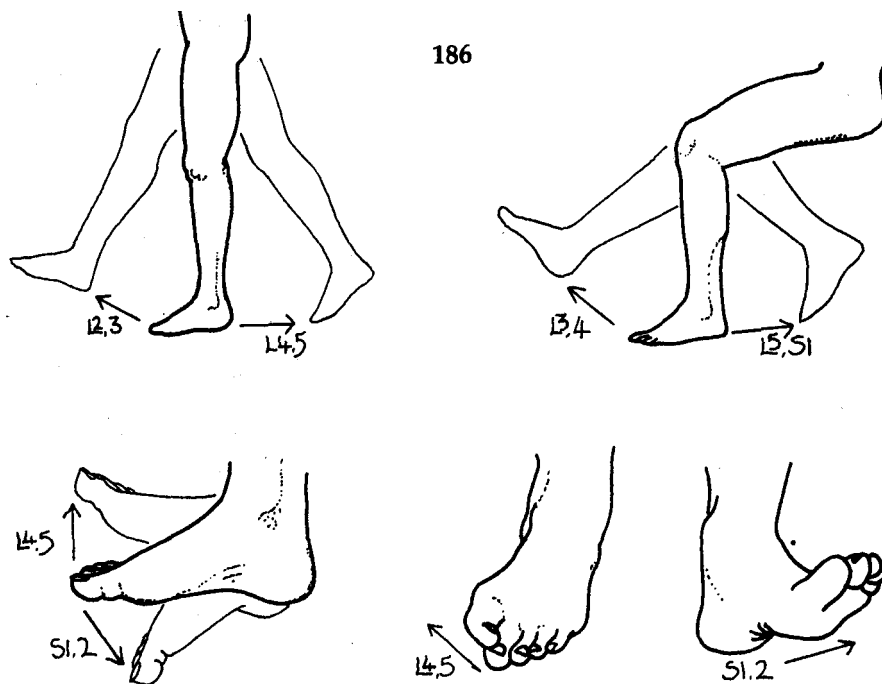


Рис. 186 Движения нижних конечностей и их корешковая иннервация.

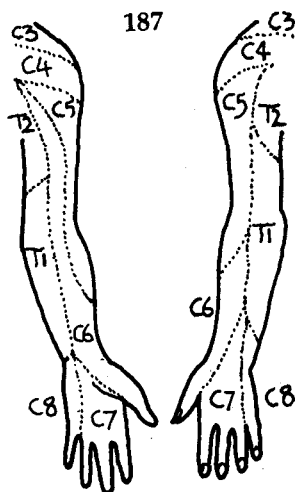


Рис. 187 Дерматомы верхней конечности,

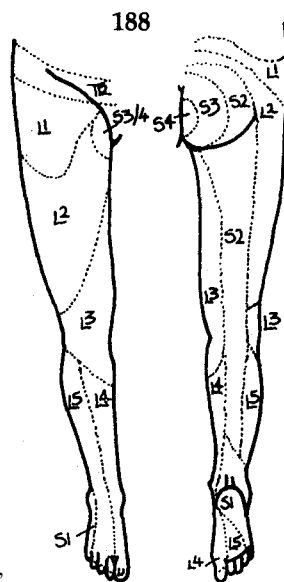


Рис. 188 Дерматомы нижней конечности.

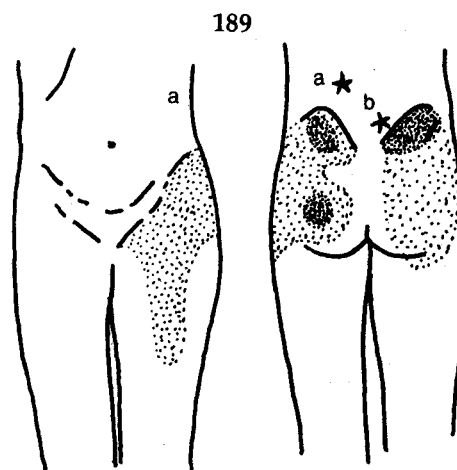


Рис. 189 Локализация боли при (а) синдроме квадратной поясничной мышцы и (б) подвздошно-поясничной мышцы.

БОЛЬ И БОЛЕВЫЕ СИНДРОМЫ

Иннервация апофизеальных суставов, наружной части фиброзного кольца, продольных и коротких связок, твердой мозговой оболочки спинного мозга осуществляется одним и тем же нервом, со значительным перекрестом между соседними сегментами. Поэтому боль, происходящая из локоторных структур позвоночника плохо дифференцирована, с выраженной иррадиацией на большую область (которая может включать голову, грудь, живот, верхние и нижние конечности). Следовательно, дифференциальный диагноз спинальных синдромов может быть достаточно широк и охватывать и другие системы.

«Механическая» боль в позвоночнике

Эта гетерогенная группа является наиболее частой проблемой, с которой приходится сталкиваться врачу. Боль носит преимущественно осевой характер (односторонняя, двухсторонняя или центральная), но может иррадиировать в проксимальные и даже дистальные отделы конечностей по плохо определяемому типу, не связанному с дерматомом. Она может усиливаться при движении (обычно в одной плоскости), длительном стоянии или поднятии тяжести, и успокаивается в покое. При исследовании возможно выявление: ограничения подвижности преимущественно в каком-то одном направлении, локализованного места максимальной болезненности (воспроизводящего боль), «отраженной» болезненности и спазма параспинальных мышц, отсутствие неврологической симптоматики. Во многих случаях анатомическая локализация

трудна и точное определение ситуации невозможно. В некоторых случаях, однако, локальная болезненность позволяет дать анатомическую характеристику (рис. 189).

Ущемление нервного корешка

Симптомы могут быть трех видов:

- боль в позвоночнике или проксимальной части мышечного пояса с одной стороны при односторонней компрессии и напряжении твердой мозговой оболочки;
- корешковая боль вдоль всего дерматомы или его части (различна у разных людей) из-за давления на твердую мозговую оболочку;
- слабость, парестезии и онемение из-за сдавления нервного корешка (паренхиматозно).

Корешковая боль может быть как самостоятельной, так и сопровождаться или сопровождать механическую боль в спине. Характер ее острый или стреляющий, Она ухудшается при движении и повышении внутриоболочечного давления (кашель, чихание, натуживание). Исследование может выявить неврологическую симптоматику (нарушение чувствительности, уменьшение силы, снижение рефлексов), связанную с ущемлением одного корешка.

Стеноз поясничного канала

Это состояние сопровождается симптоматикой, типичной для нижней «механической» боли в спине, кроме следующего:

- парестезии (недерматомные) в одной или двух ногах.
- Хотя симптомы усиливаются при двигательной активности, однако, они могут отсутствовать или уменьшаться, при сгибании поясничного отдела вперед и тем самым увеличении диаметра спинномозгового канала (ходьба по крутому откосу вверх легче, чем вниз, езда на велосипеде может не вызывать никаких проблем). По этой причине больной может принимать «обезьяню» осанку (слегка согнутые тазобедренные, коленные суставы и поясница).
- Может присутствовать неврологическая симптоматика (снижение чувствительности, рефлексов), хотя иногда это наблюдается только после нагрузки.

Боль в спине или шее «воспалительного» характера

Она характеризуется диффузной болью осевого скелета и скованностью, усиливающимися в покое, но уменьшающимися при упражнениях (начальное движение может усиливать симптомы). Скованность ранним утром и в состоянии неактивности может быть выражена в значительной степени. Исследование выявляет диффузную симметричную болезненность и мышечный спазм, и ограничение подвижности в нескольких или всех направлениях. Это может сопровождать симптомы и признаки поражения крестцово-подвздошного отдела.

Крестцово-подвздошная боль

Характеризуется диффузной, плохо определяемой болью в наружной части ягодиц, радирующей по задней поверхности ноги (рис. 190). Эта боль усиливается при нагрузке на сустав, напр., при беге или стоянии на одной ноге.

«Костная боль»

Боль в шее или позвоночнике, носящая постоянный, выраженный, прогрессирующий характер и сохраняющаяся ночью, дает основание подозревать опухоль или инфекцию.

Отраженная боль

Она может быть из проксимальных локомоторных структур (особенно плечевого, тазобедренного суставов), основных внутренних органов, брюшинных структур, мочеполового тракта или аорты. Правильный диагноз выявляется при тщательном анализе анамнеза и общего обследования больного: боль не имеет точной связи с движениями в позвоночнике, исследование позвоночника в целом не выявляет патологии (может быть отраженная болезненность, но имеющаяся боль не воспроизводится надавливанием на структуры позвоночника).

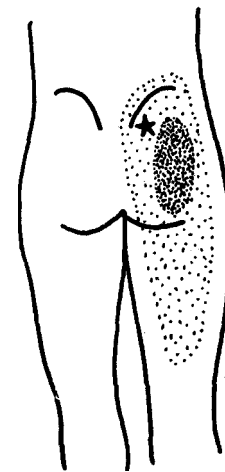


Рис. 190 Боль в крестцово-подвздошном сочленении.

ИССЛЕДОВАНИЕ ПОЗВОНОЧНИКА

Пациент должен остаться только в нижнем белье. Осмотрите его спереди, сбоку и сзади в вертикальном положении. При ходьбе оцените движения, затем проведите пальпацию и необходимое неврологическое исследование, уложив больного на кушетку.

Исследование в вертикальном положении

Остистые отростки верхне-шейного и поясничного отделов позвоночника лежат глубоко между позвоночных мышц. Наиболее легко определяются отростки С7 («выступающего позвонка») и Т1 (еще более выраженного) (рис. 191), а также грудного отдела, особенно при сгибании вперед. После Т1 остистый отросток каждого грудного позвонка лежит над телом нижерасположенного позвонка. «Ямочки Венеры» расположены над задними остями подвздошных костей, а линия, соединяющая их, проходит над остистым отростком S2. Гребни подвздошных костей могут визуализироваться (и всегда пальпируются). Линия, соединяющая их вершины, проходит на уровне межпозвоночного диска L4/5. Кончик копчика лежит в верхней части межягодичной щели.

Обратите внимание на следующие симптомы:

Потеря нормальных изгибов позвоночника (шейный и поясничный лордоз, грудной кифоз).

Обычным является появление угла, направленного вперед или в сторону, в результате уменьшения нижнешейного лордоза и компенсаторного разгибания в кранио-цервикальном соединении. Это может привести к выступанию задних мышц и образованию горизонтальных кожных складок ниже затылка. Боковой угол с ротацией образуется при контрактуре кивательной мыш-

191

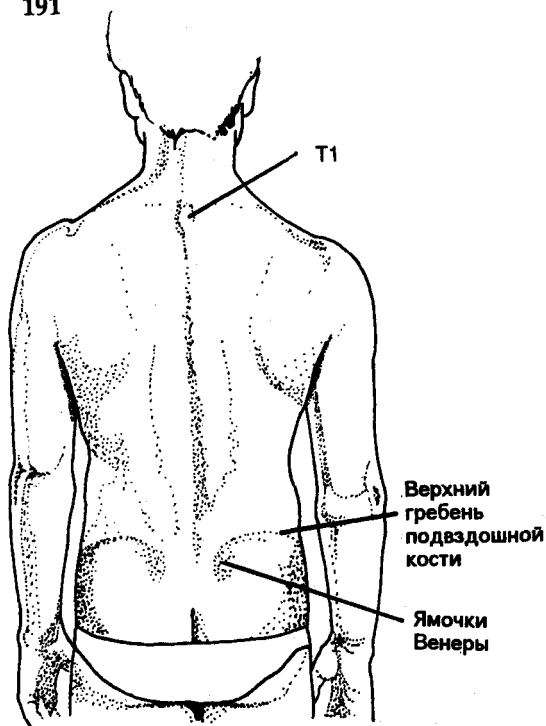


Рис. 191 Нормальные поверхностные ориентиры (вид сзади).

192

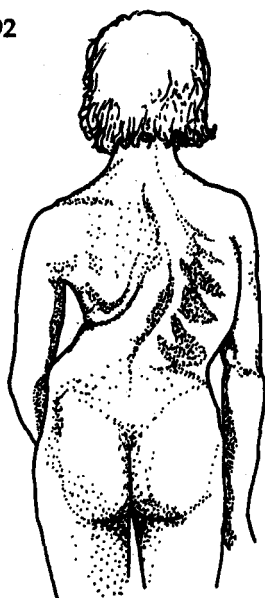


Рис. 192 Сколиоз (правосторонний грудной).

цы, а также некоторых врожденных аномалиях с короткой шеей. Если в поясничном отделе выявляется избыточный угол, направленный вперед, то уточните: это плавный кифоз (из-за полисегментарного поражения позвонков/дисков) или это острый угол (локальное разрушение позвонка).

Сколиоз

Его место определяется по вершине дуги (грудной, торако-люмбальный или поясничный), а направление - стороной выпуклости (рис. 192). Сколиоз может быть *компенсированным* (T1 центрирован над крестцом) или *некомпенсированным* (перпендикуляр, опущенный из T1, проходит вне крестца). *Постуральный сколиоз* (без внутренних нарушений позвоночника и ребер) исчезает, когда больной наклоняется вперед, в отличие от *структурного сколиоза*, который сохраняется или усиливается при наклоне. При грудном сколиозе ротация позвонков может привести к взгорбливанию ребер на стороне выпуклости. *Крен таза* (гребни подвздошных костей на разных уровнях + асимметрия ягодичных складок) может сопровождать сколиоз или быть признаком укорочения длины ног, или артропатии нижних конечностей. Сколиоз при ишиасе обычно происходит из-за боли в позвоночнике, является постуральным и обычно выражен нерезко.

Уменьшение подвижности грудной клетки

Обычно происходит при заболевании органов грудной клетки, хотя может встречаться и при артропатии. Если экскурсия представляется сниженной, то необходимо провести измерение подвижности от полного выдоха до полного вдоха на уровне сосков. Руки пациента при этом должны быть на голове или заложены за нее. Нормальная экскурсия у взрослых мужчин составляет 4 и более сантиметров.

Спазм параспинальных мышц

Мышцы выглядят таким образом, как будто они выпирают по обеим сторонам остистых отростков. Спазм может быть односторонним или двухсторонним, может сочетаться со спазмом ягодичных мышц этой же стороны (особенно при ишиасе из-за пролапса межпозвонкового диска).

Изменения кожи

Родинки, сосудистые образования и пучки волос могут указывать место нижележащей врожденной аномалии тел позвонков. Обращайте внимание на любые рубцы и узелки (более часто над костными выступами).

Исследование идущего пациента

При заболеваниях нижнего отдела спины таз может полностью не ротироваться вместе с передней ногой, оставаясь в целом в одной плоскости с грудной клеткой. Это приводит к укорочению шага, толчкообразным движениям и значитель-

ной осторожности и неуклюжести при поворотах. Боль в крестцово-подвздошных суставах может усиливаться при нагрузке весом и, особенно, при стоянии на одной (ипсилатеральной) ноге.

ИССЛЕДОВАНИЕ ВО ВРЕМЯ ДВИЖЕНИЙ

Лучше всего постараться изолировать, насколько это возможно, движения в различных сегментах позвоночника. Обращайте внимание на любую асимметрию, ограничение или боль при движении.

Движения поясничного отдела

Пациент продолжает стоять, врач кладет свои пальцы на остистые отростки поясничных позвонков и просит больного согнуться и достать пальцами пол (это также приводит к сгибанию в тазобедренных суставах). Поясничный лордоз должен смениться плавной дугой, уровень подвижности оценивается по расхождению пальцев врача (рис. 193). Если есть сколиоз, отметьте его динамику. Затем, стабилизировав таз пациента обеими руками, попросите его прогнуться назад (разгибание, рис. 194), а потом скользить обеими руками попеременно по боковым поверхностям ног (боковое сгибание - поясничный и грудной сегменты; рис. 195).



Рис. 193 Сгибание в торако-люмбальном отделе.

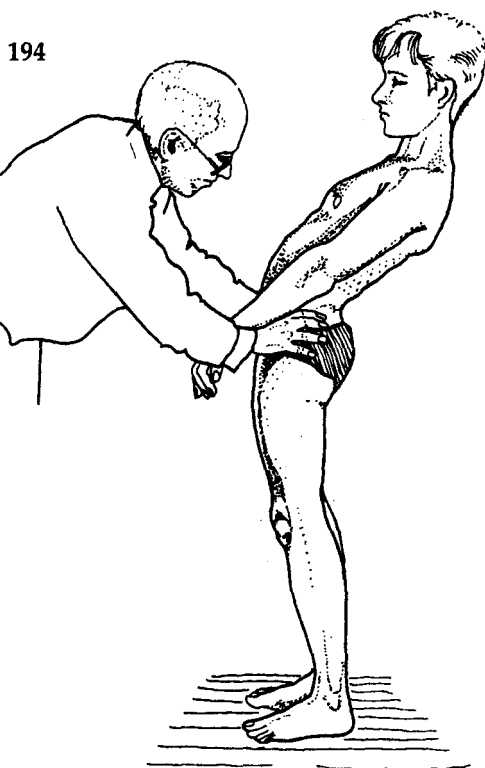


Рис. 194 Разгибание.

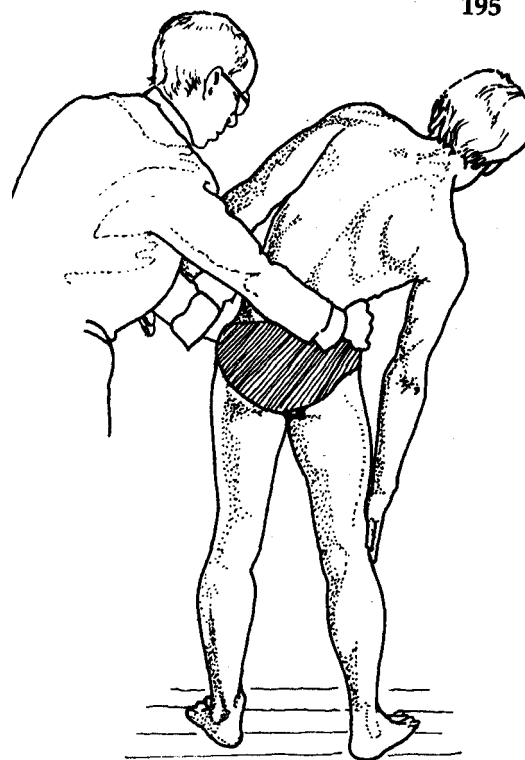
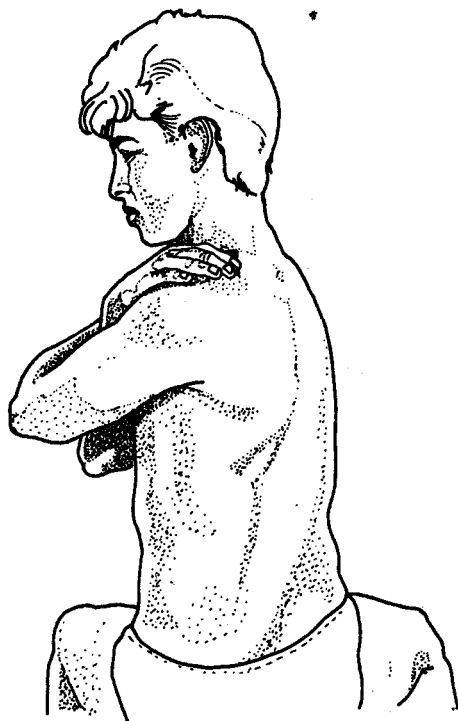


Рис. 195 Боковое сгибание.

Торако-люмбальная ротация и движения в шейном отделе

Для этого зафиксируйте плечевой пояс, попросив пациента обхватить себя руками перед грудью, и таз, прочно удерживая оба гребня под-

вздошных костей обеими руками (ноги больного расставлены) или, лучше, посадив его верхом на стул. Попросите пациента повернуться в каждую сторону максимально как он может (ротация - в основном, грудной отдел, рис. 196). Затем, удерживая зафиксированные плечи больного, попро-



196

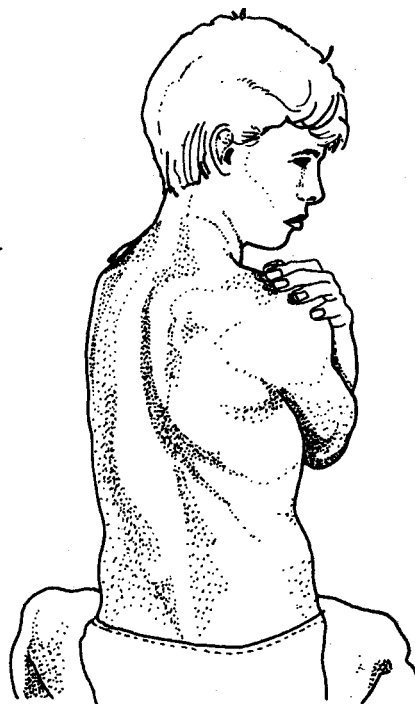


Рис. 196 Ротация.

197

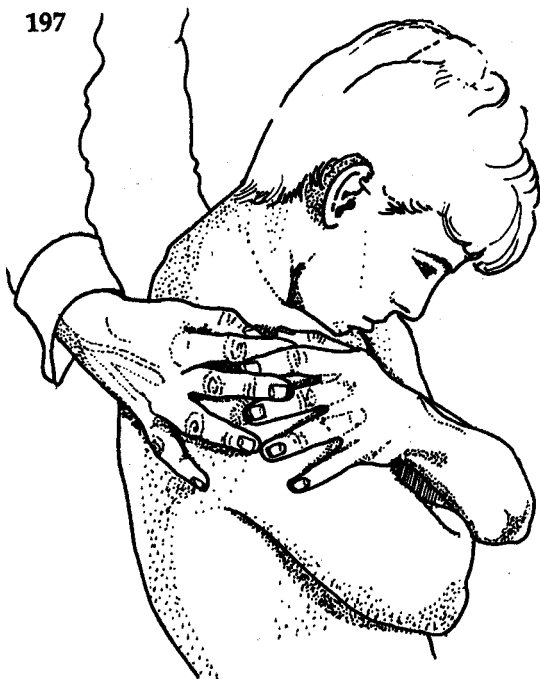

Рис. 197 Сгибание в шейном отделе.

198

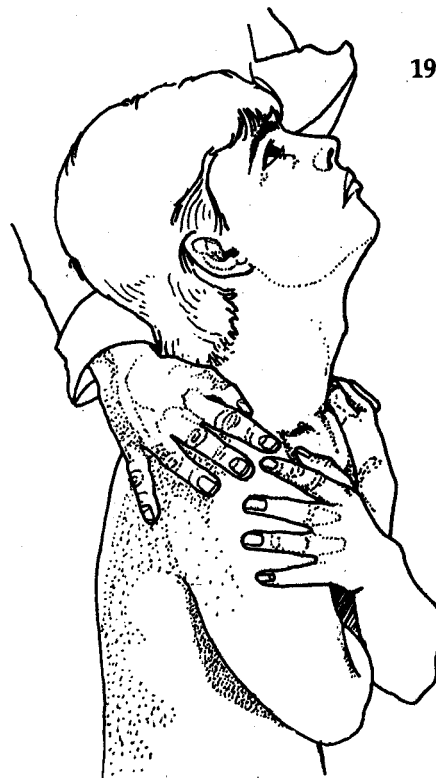

Рис. 198 Разгибание в шейном отделе.

сите его дотронуться подбородком до грудины (сгибание, рис. 196), взглянуть максимально вверх (разгибание, рис. 198), посмотреть вокруг, максимально поворачивая голову (ротация, рис. 199) и, наконец, положить каждое ухо на соответствующее плечо (боковое сгибание, рис. 200).

Во время бокового сгибания боль, ощущаемая на стороне, в которую происходит сгибание, указывает на поражение фасеточных суставов, если же она ощущается на противоположной стороне, то более вероятно, что это мышечный спазм.

Рис. 199 Ротация шейного отдела.


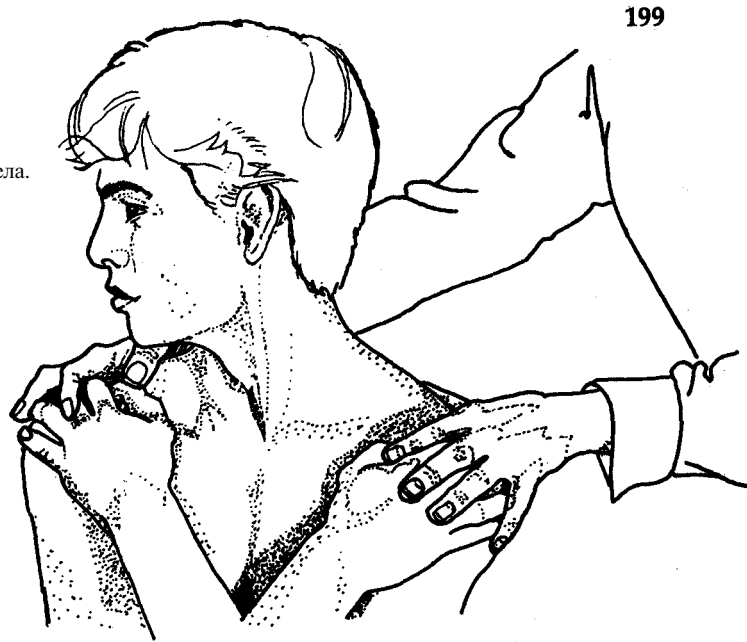


Рис. 200 Боковое сгибание в шейном отделе.

Пальпация

Положите больного на кушетку лицом вниз, руки расслаблены и подложены под тело. Для пальпации шейного отдела подложите подушечку под верхний отдел груди, для грудного и поясничного отделов передвиньте ее под живот - это помогает расслабить мышцы, поддерживать небольшое сгибание и разъединить остистые отростки

пользуйте технику формирования «кожного валика» (рис. 203). Этот полезный, но плохо локализирующий симптом указывает на возможную патологию в соседнем районе позвоночника (по аналогии с диффузной болезненностью живота при аппендиците).

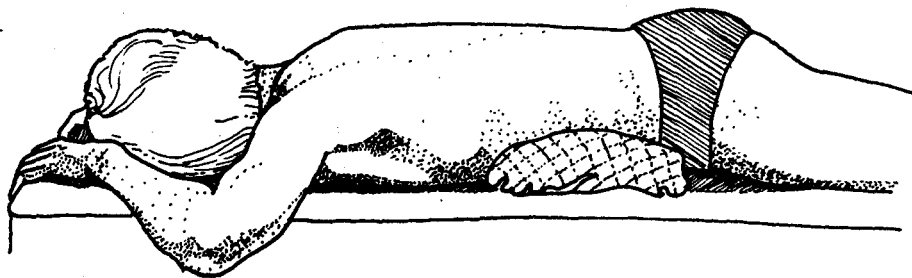
- *Параспинальные мышцы.* Определите повышение тонуса и болезненности с одной или обеих сторон (рис. 204). Это тоже плохо локализирующий симптом.

- *Межостистые связки.* По очереди крепко надавите на каждую из них (рис. 205). Болезненность с воспроизведением ощущаемой пациентом боли указывает на локальное поражение связок или диска. Другие отклонения, на которые следует обратить внимание во время пальпации, включают дефекты остистых отростков (*spina bifida occulta*), или ступенчатую деформацию при спондилоли-

вызывает боком связанную фасциальную связь

- *Середина трапецевидной мышцы.* Она пальпируется для выявления гипералгезии при фибромиалгическом синдроме.
- *Средняя часть гребня подвздошной кости.* Это обычное место болезненности с воспроизведением ощущаемой пациентом боли («подвздошно-поясничный синдром» или «синдром гребня подвздошной кости»).

201



202

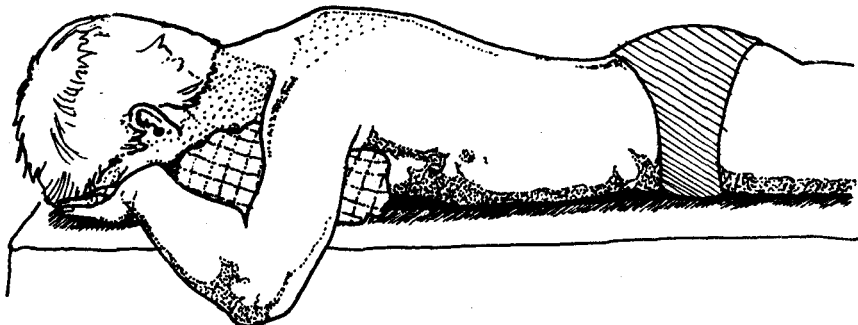


Рис. 201,202 Положение для пальпации спины (201) и шеи (202).

203

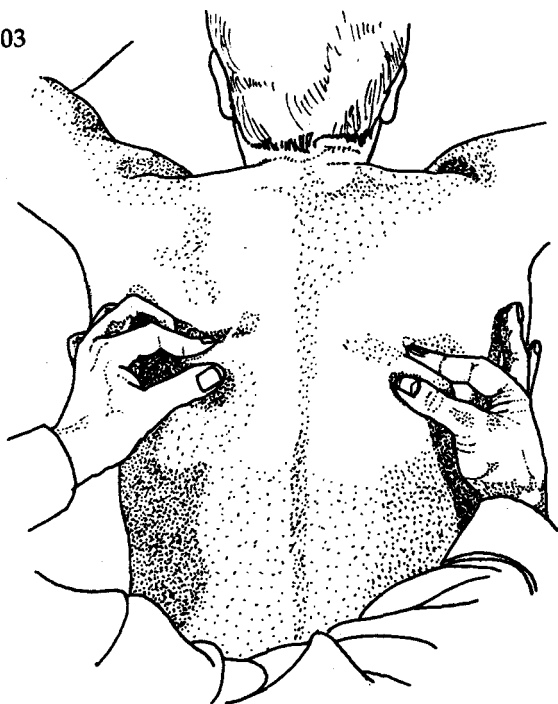


Рис. 203 «Перекачивание кожного валика» для выявления гипералгезии.

204

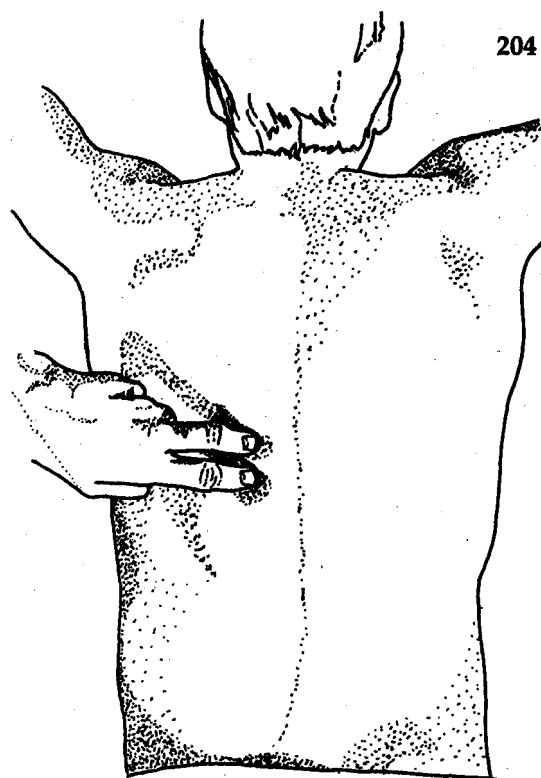


Рис. 204 Пальпация параспинальных мышц.

205

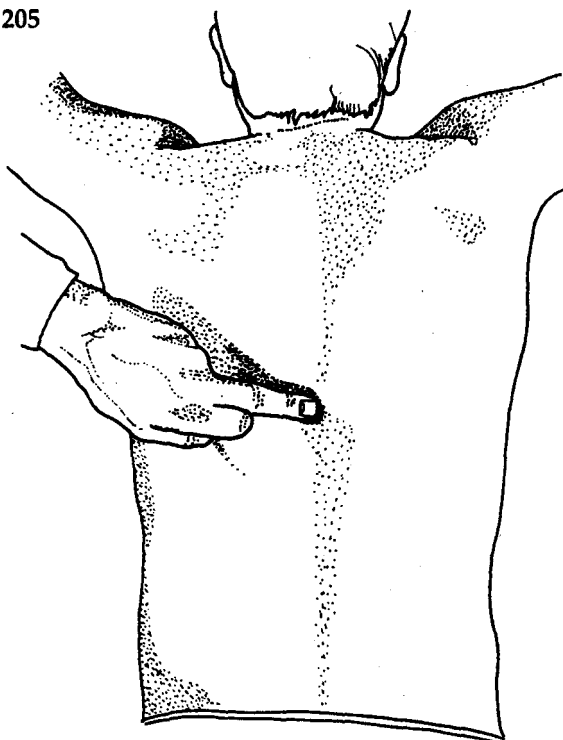


Рис. 205 Пальпация межостистых связок.

206

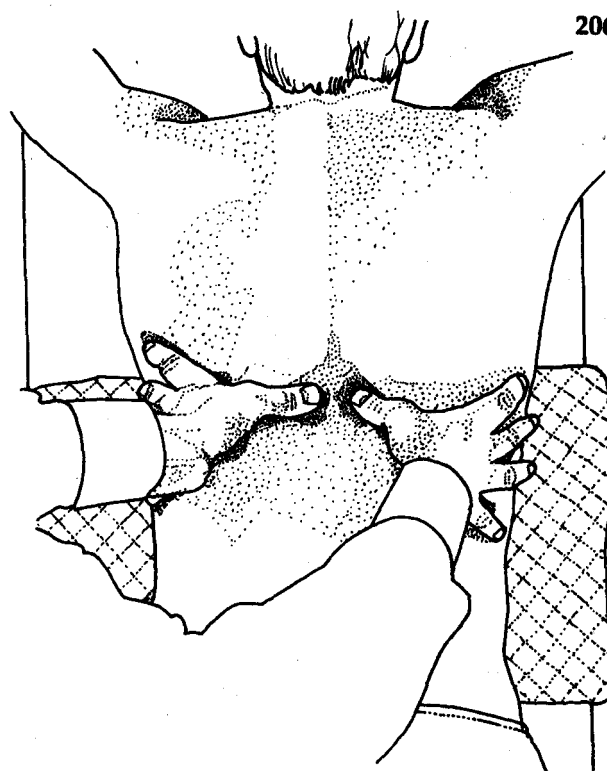


Рис. 206 Пальпация для выявления болезненности фасеточных суставов.

Исследование крестцово-подвздошных суставов

Крестцово-подвздошные сочленения (КПС), недоступные для пальпации, трудны для клинической диагностики. Только воспаление, сопровождающееся выпотом или разрушение фиброзной части, может давать локальную болезненность сзади (чаще эта боль связочного характера). Тесты, разработанные для нагрузки КПС и провокации боли в ягодицах, неспецифичны и включают:

- *Дистракционные тесты.* Сильно надавите вниз на обе боковые стороны таза при поло-

жении больного на спине (рис. 207) или сверху при его положении на одном боку (рис. 208).

Тест «колени-к-плечу» (рис. 209). Пациент лежит плоско на спине. Согните и приведите тазобедренный сустав и толкайте согнутое колено к противоположному плечу, тем самым нагружая КПС этой же стороны. Этот тест полезен только при нормальном тазобедренном суставе и непораженном поясничном отделе позвоночника.

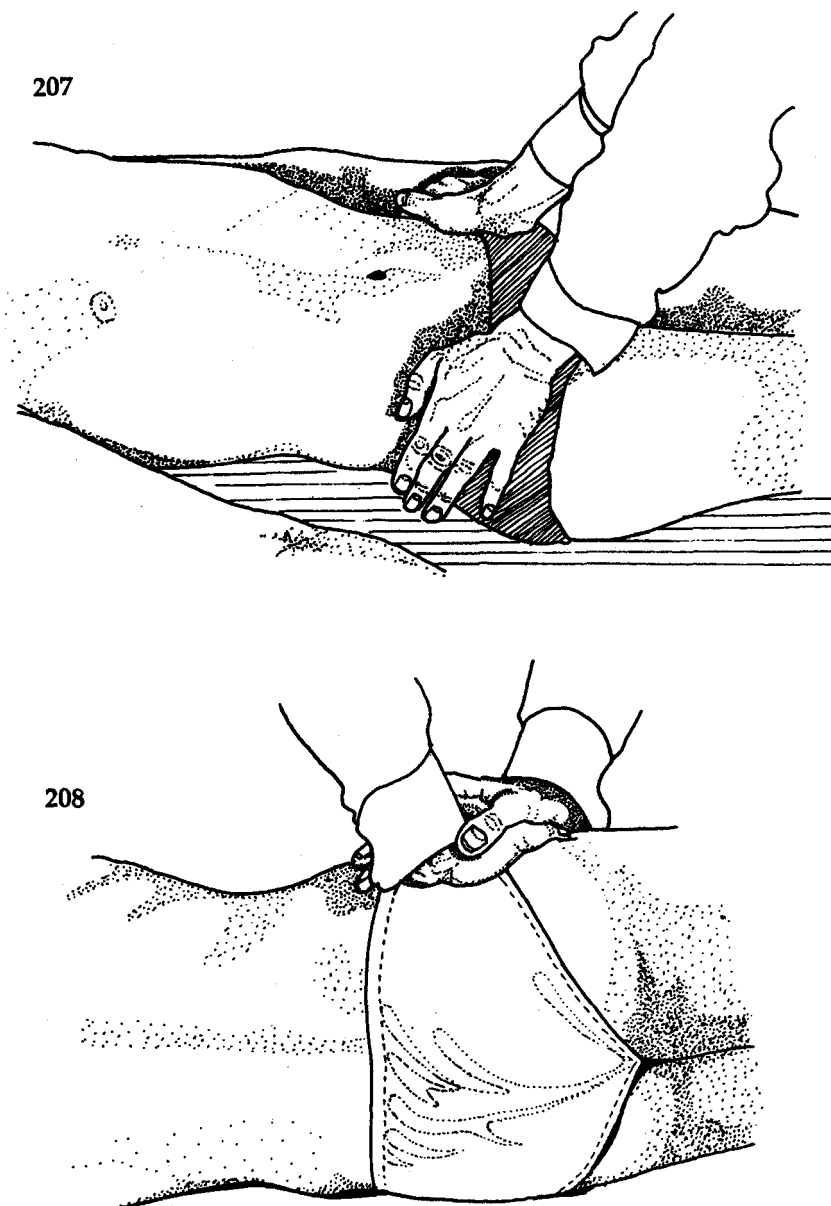


Рис. 207,208 Тесты дистракции крестцово-подвздошных суставов: (207) пациент на спине; (208) пациент на боку.

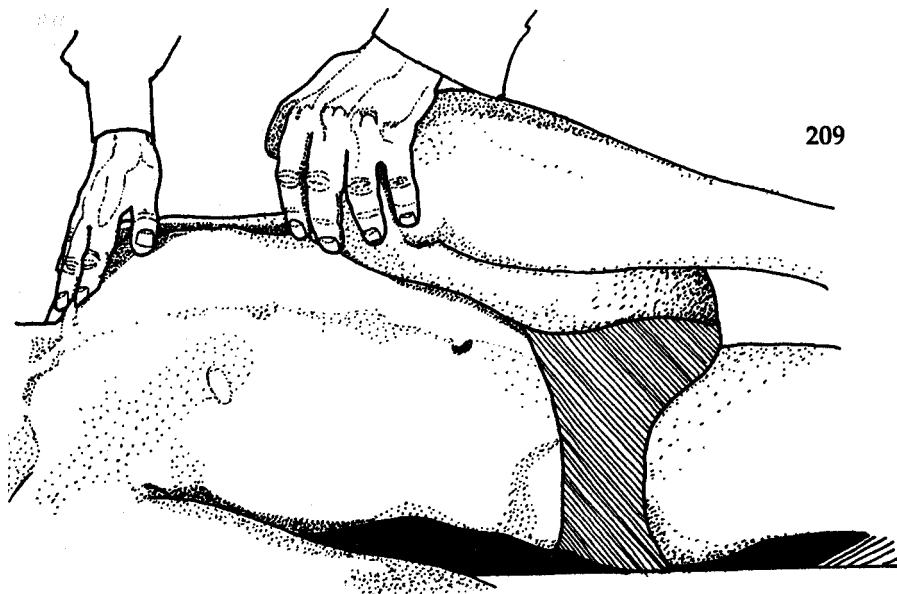


Рис. 209 Тест приведения колена к плечу.

Неврологические аспекты

Провокационные тесты на повреждение нервных корешков.

Существует множество именных тестов, которые используют или натяжение корешков, или повышение внутриоболочечного давления, воспроизводя, таким образом, симптоматику больного.

Подъем выпрямленной ноги (тест Ласега).

Наиболее часто используемый тест. Пациент лежит на спине полностью расслабившись. Медленно поднимите разогнутую ногу на пораженной стороне до угла 70 градусов, следя за выпрямлением коленного сустава, пока больной не начнет жаловаться на боль или чувство натяжения по задней поверхности (рис. 210-212). Обратите внимание на угол подъема, затем слегка опустите ногу вниз, чтобы устранить боль. Теперь попросите пациента согнуть шею и дотронуться подбородком до грудины или проведите пассивное тыльное сгибание стопы поднятой ноги. Воспроизведение боли любым способом указывает на натяжение твёрдой мозговой оболочки (центральный пролапс вызывает больше боль в спине, чем в ноге, латеральный пролапс - наоборот). Боль в поднятой ноге, не воспроизводимая этими двумя приемами указывает на боль в задней группе мышц бедра или боль поясничного или крестцового происхождения (ощущаемая больше в спине, чем в ноге).

Во время подъема ноги от 0 до 40 градусов никакого натяжения корешков не происходит, однако наблюдается устранение провисания седалищного нерва. Между 40 и 70 градусами нервные корешки испытывают растяжение (в основном L5, S1 и S2). Свыше 70 градусов дальнейшей деформации корешков не происходит, а любая возни-

кающая после этого уровня боль носит суставной характер. Сравните обе нижние конечности. Воспроизведение боли на пораженной стороне при подъеме противоположной ноги ("симптом перекреста" или «тест подъема здоровой ноги») часто указывает на оболочечное сдавление большим образованием, расположенным медиально по отношению к корешку (диск или опухоль). Если поднимаются обе ноги вместе ("двухсторонний тест подъема выпрямленной ноги"), то происходит небольшое скручивание нервных корешков. Боль, возникающая до 70 градусов, вероятно происходит из КПС, боль при подъеме более 70 градусов - из поясничного отдела позвоночника (рис. 213).

Тест натяжения бедренного нерва.

Он вызывает тракцию нервных корешков L2, L3 и L4. Положите больного на неповрежденную сторону, слегка согнув тазобедренный и коленный суставы пораженной стороны, спина прямая, голова согнута. Аккуратно разогните тазобедренный сустав и увеличьте сгибание колена. Боль по передней поверхности бедра означает положительный тест (рис. 214). Как и при тесте Ласега, может также быть положительный контрлатеральный тест.

Неврологическое исследование при поражении корешков

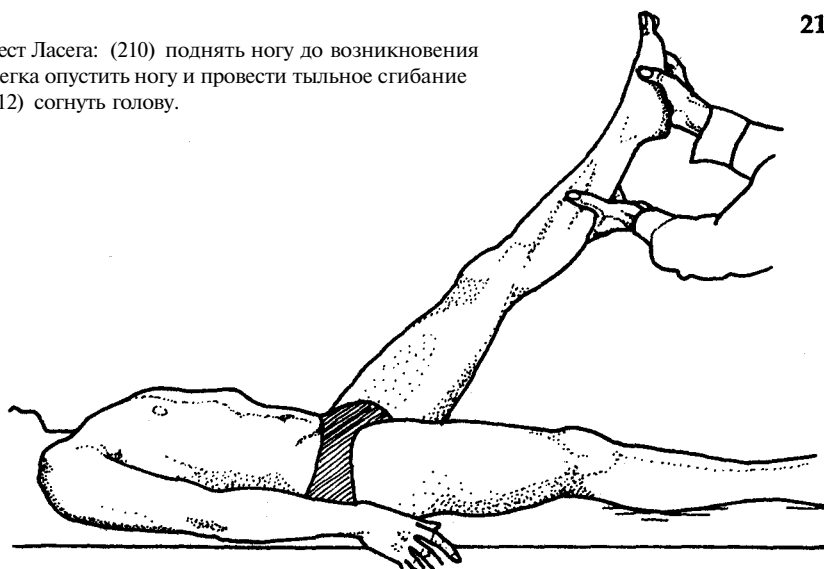
Основные нарушения чувствительности, силы и рефлексов, сопровождающие повреждения отдельных корешков, суммированы в таблицах 9 и 10.

Выявление поражения спинного мозга

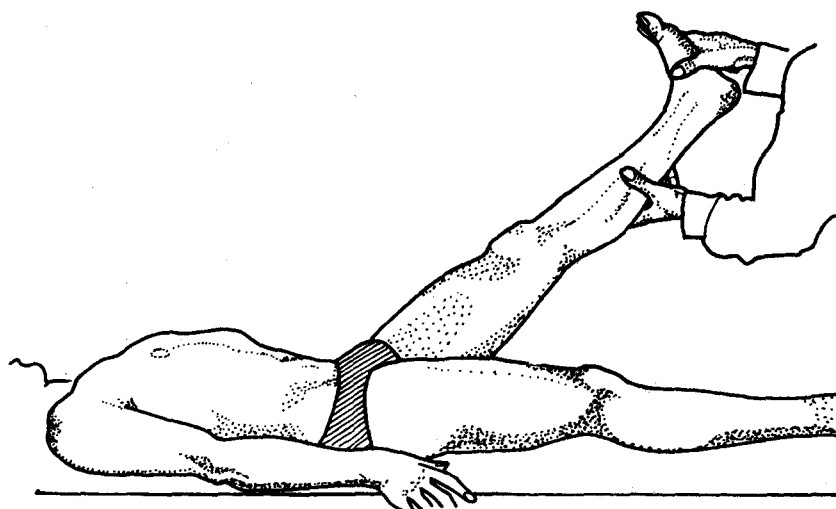
Спастическая походка, атаксия нижних конечностей, повышенные рефлексы и ответ разгибателей стопы (например, симптомы верхнего мо-

Рис. 210-212 Тест Ласега: (210) поднять ногу до возникновения боли; (211) слегка опустить ногу и провести тыльное сгибание стопы; или (212) согнуть голову.

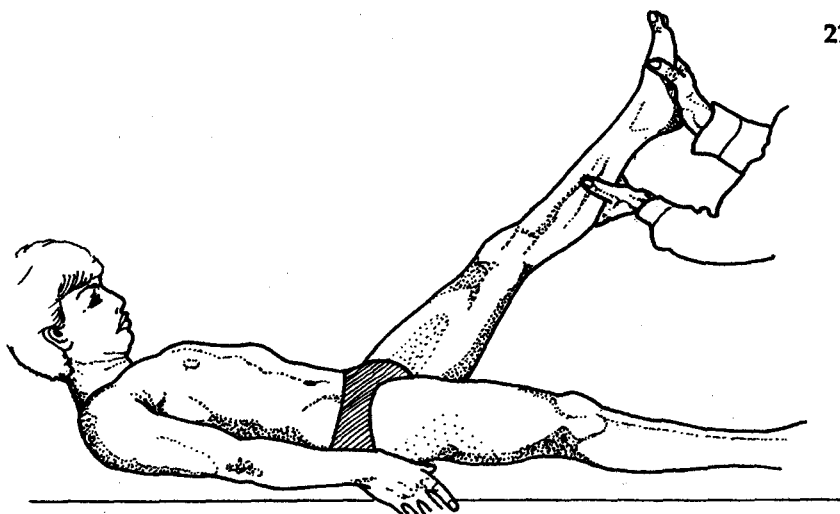
210



211



212



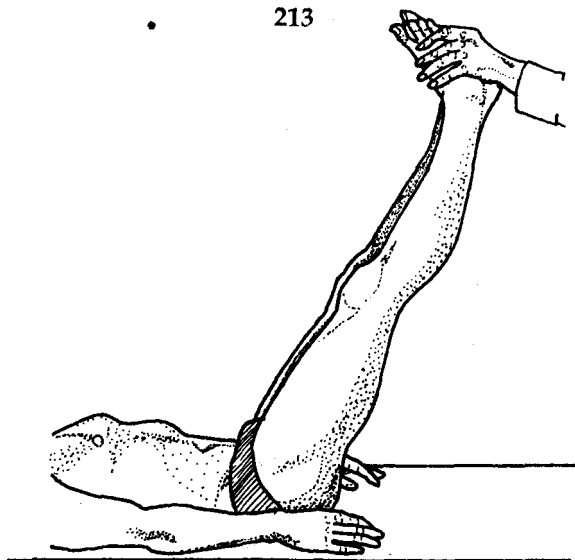


Рис. 213 Двухсторонний тест Ласега.

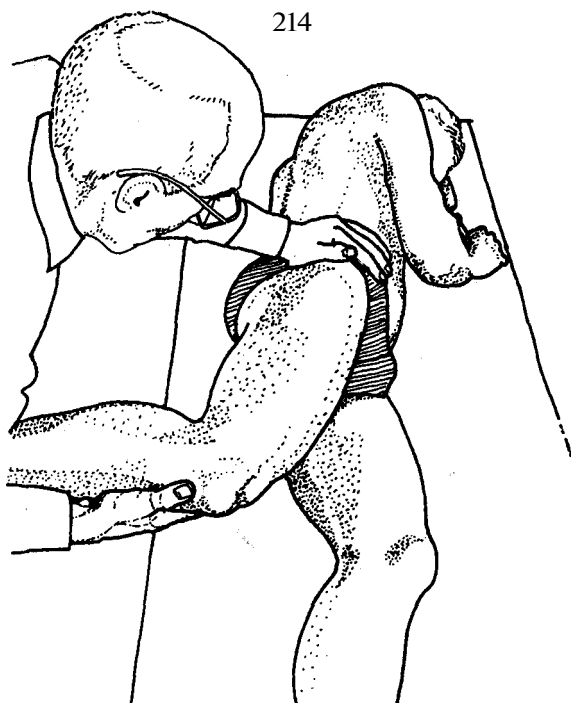


Рис. 214 Тест натяжения бедренного нерва.

Таблица 9

Основные цервикальные корешковые синдромы (поражение дерматомов, миотомов и нарушение рефлексов)

Корешок	Область ощущения	Слабость	Рефлекс
C5	Латеральная область плеча	Отведение плеча	Бицепса
C6	Латеральная область предплечья	Сгибание локтя, разгибание кисти	Плечелучевой мышцы
C7	Средний палец	Разгибание локтя, сгибание кисти	Трехглавой мышцы
C8	Медиальная область предплечья	Разгибание большого пальца, ульнарная девиация кисти	!!
T1	Медиальная область локтя	Отведение/приведение пальцев кисти	

Таблица 10

Основные поясничные корешковые синдромы (поражение дерматомов, миотомов и нарушение рефлексов)

Корешок	Область ощущения	Слабость	Рефлекс
L1	Передняя поверхность ноги, медиальная сторона стопы	Дорсифлексия голеностопного сустава (передняя большеберцовая мышца)	Коленный
L5	Латеральная сторона ноги/бедро	Разгибание большого пальца (длинный разгибатель большого пальца)	
S1	Задняя поверхность ноги, латеральная сторона стопы	Разгибание стопы (малоберцовые мышцы)	Голеностопный

тоневрона) указывают на сдавление или повреждение спинного мозга. Уровень поражения устанавливается в основном по границе нормальных и нарушенных рефлексов и уровню симптомов нижнего нерва.

У больных с полиартритом и деформацией суставов, атрофией мышц, ущемлением нерва или периферической артропатией оценка силы, подошвенных рефлексов и чувствительности может быть затруднена. Особой проблемой является повреждение верхнешейного отдела спинного мозга из-за нестабильности C1/2 при ревматоидном артрите. Полезную информацию в этой ситуации могут дать положительные рефлексы с грудных мышц (рис. 215, указывая на поражение выше C4), нормальный челюстной рефлекс (поражение ниже ствола мозга) и уменьшение или отсутствие корнеального рефлекса (чувствительная часть пятого черепномозгового нерва идет в составе верхней части спинного мозга).

Исследование других систем

Так как боль в спине может быть отраженной по генезу, то в некоторых случаях необходима тщательная оценка других систем (особенно нижней части толстого кишечника и урогенитального тракта).

Дополнительные тесты/процедуры

Оценка подвижности позвоночника

В дополнение к простой оценке по расхождению пальцев, положенных на остистые отростки, сгибание в торако-люмбальном отделе может быть оценено с помощью *модифицированного теста Шобера* (рис. 216). Попросите пациента максимально согнуться вперед, потом отметьте три 10-сантиметровых отрезка на позвоночнике, начиная с верхнего остистого отростка крестца. Затем попросите больного разогнуться и снова замерьте расстояния между отметками: нижний отрезок должен уменьшиться, как минимум, на 50%, средний на 40% и верхний - на 30% (укорочение больше у высоких людей). Альтернативой является измерение расстояния С7-Т12 и Т12-81 в вертикальном положении и состоянии максимального сгибания, расстояние в грудном отделе должно увеличиться на 2 - 3 см, в поясничном - на 7 - 8 см.

Другие применяемые тесты включают измерение *расстояния «пальцы-пол»*, когда пациента просят достать пол при выпрямленных ногах, и *расстояния «затылок-к-стене»*, измеряемое при вертикальном положении больного, пятки прижаты к стене.

215

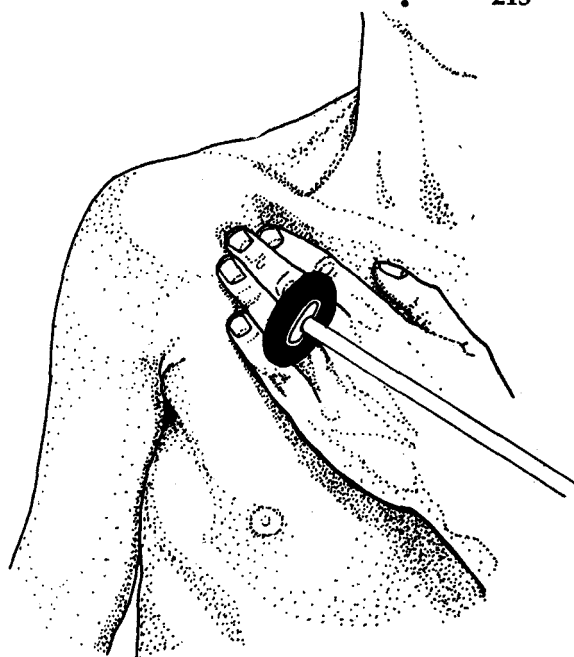


Рис. 215 Рефлекс грудных мышц.

216

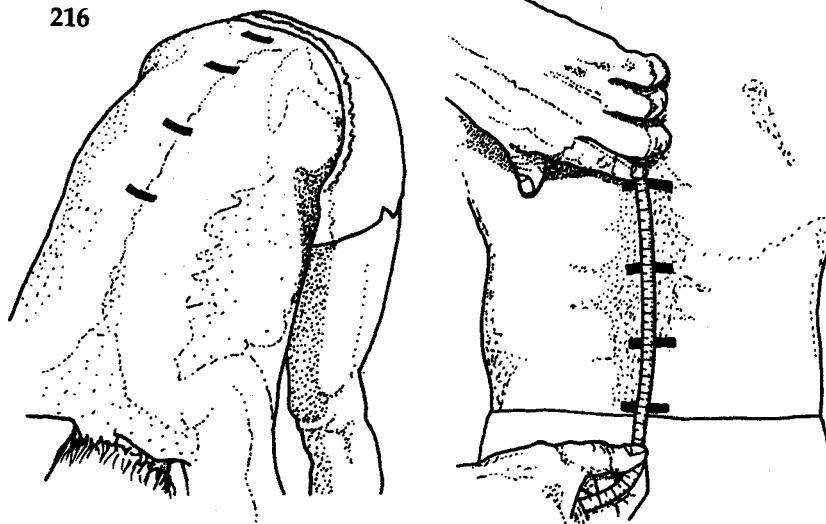


Рис. 216 Модифицированный тест Шобера.

217

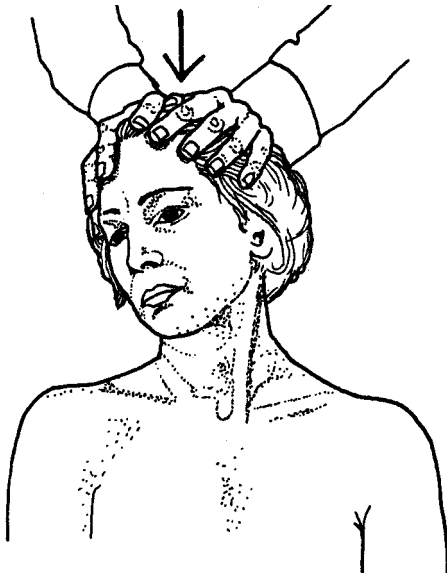

Рис. 217 Тест компрессии! отверстий.

Тесты на сдавление/растяжение межпозвонковых отверстий

Они могут использоваться для синдромов ущемления в шейном отделе, хотя редко бывают положительными. Пассивно ротируйте и сгибайте вбок шею в пораженную сторону, затем аккуратно надавите на голову. Воспроизведение боли с ее распространением вниз по руке или вокруг области лопатки указывает на ущемление корешка или поражение фасеточных суставов (*тест сдавления отверстия*, рис. 217). И, наоборот, тракция шеи вверх (одна рука под подбородком, другая под затылком) может уменьшать боль, вызванную сдавлением корешка (дистракционный тест, рис. 218).

218



Рис. 218 Дистракция шейного отдела.

Тесты Мильграма и Гувера

Они используются для дифференциации между «органической» и «функциональной» болью. При *тесте Мильграма* (Milgram) лежащего на спине пациента просят активно поднять обе выпрямленные ноги на высоту 6 дюймов (20 см). Это значительно увеличивает обо/точечное давление, и способность удерживать конечности в этом положении любое время практически исключает значительную патологию оболочки. При *тесте Гувера* (Hoover) пациент выполняет подъем одной выпрямленной ноги, а рука врача находится в это время под пяткой другой. Отсутствие давления пятки означает, что больной старается не в полную силу (рис. 219).

219

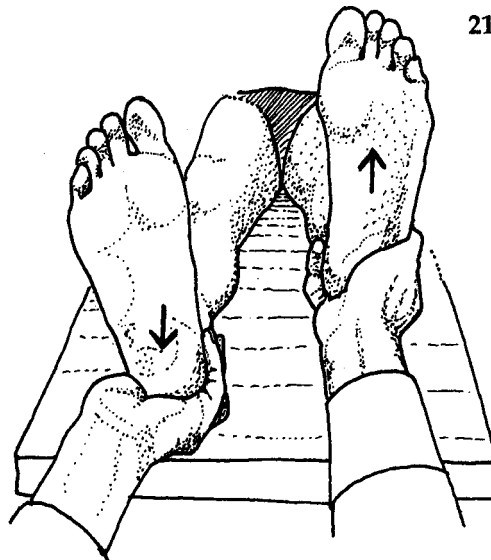


Рис. 219 Тест Гувера.

РЕЗЮМЕ ПО ИССЛЕДОВАНИЮ ПОЗВОНОЧНИКА

- (^Исследование стоящего пациента
 - (а) спереди (наклон головы, подвижность грудной клетки)
 - (б) сбоку (изгибы позвоночника)
 - (в) сзади (сколиоз, наклон таза, мышцы, кожа)
- (2) Исследование идущего пациента
- (3) Исследование во время движения (ограничение, боль)
 - (а) стоя
 - сгибание - «дотронуться до пола» (+ модифицированный тест Шобера)
 - разгибание
 - латеральное сгибание
 - (б) сидя верхом на стуле
 - тораколумбальная ротация
 - сгибание, разгибание, латеральное сгибание и ротация в шейном отделе
- (4) Пальпация пациента, лежащего на кушетке
 - (а) "кожный валик" с каждой стороны (гиперестезия)
 - (б) параспинальные мышцы (тонус, болезненность)
 - (в) межкостные связки (боль)
 - (г) область фасеточных суставов (боль)
 - (д) медиальная область гребней подвздошных костей (болезненность)
- (5) Нагрузка крестцово-подвздошных суставов
 - (а) растяжение
 - (б) тест «колени-к-плечу»
- (6) Провокационные тесты на ущемление корешка
 - (а) подъем выпрямленной ноги с каждой стороны
 - (б) двусторонний подъем выпрямленных ног
 - (в) тест растяжения бедренного нерва
- (7) Неврологическое исследование (сила, рефлексы, чувствительность)
- (8) При необходимости детальное исследование других систем.

7 ТАЗОБЕДРЕННЫЙ СУСТАВ

Тазобедренный сустав является крупным шарнирным суставом, играющим основную роль в поддержании веса, осанки и передвижении (ходьба, бег, прыжки, плавание и т.д.). Именно поэтому он должен обладать *большим объемом движений* при выраженной *стабильности*. Подвижность обуславливается удлиненной шейкой, которая отодвигает ось конечности от головки, а также дает большой рычаг мышцам, действующим на проксимальный конец бедра. Стабильность сустава обеспечивается:

- сильными мышцами, действующими через сустав;
- прочной фиброзной капсулой;
- глубоким проникновением головки в суставную впадину.

Силы, действующие через тазобедренный сустав, часто очень значительны, например: при стоянии на обеих ногах (одна треть веса тела), стоянии на одной ноге (2.5 x вес тела) или ходьбе (1.5 - 6 x вес тела). При небольших нагрузках суставные поверхности неконгруэнтны, при увеличении же нагрузки они становятся конгруэнтными, обеспечивая максимальный контакт поверхностей для поддержания области контакта/нагрузки в оптимальных пределах.

Вертулужная впадина образована соединением трех костей таза (подвздошной, седалищной и лонной: рис. 220, 221). Она открыта наружу,

вперед и вниз, и крепче всего сверху и сзади (где подвержена большей нагрузке в положении стоя и согнувшись). Край углубляется фиброзно-хрящевой губой, которая образует «воротник» вокруг головки бедренной кости, сужая выход и стабилизируя головку внутри вертулужной впадины. Через щель в нижней части губы (вертулужную вырезку) перекидывается поперечная связка, преобразуя вырезку в отверстие, через которое в полость сустава проходят кровеносные сосуды. Суставной хрящ имеет подковообразную форму и открыт вниз. Дно вертулужной впадины заполнено жировой тканью. Гиалиновый хрящ покрывает всю головку бедренной кости за исключением места прикрепления круглой связки, где имеется небольшой костный дефект - ямка.

Сильная, плотная фиброзная капсула берет начало от суставной впадины, губы и поперечной связки. Дистально она прикрепляется по межвертельной линии бедра спереди, а сзади - приблизительно на середине шейки. Капсула усилена спереди Y-образной подвздошно-бедренной связкой (самой сильной связкой человеческого тела), снизу лонно-бедренной связкой и сзади - седалищно-бедренной связкой (рис. 222). Круглая связка проходит интракапсулярно, начинаясь от поперечной связки и направляясь к ямке головки. У нее нет функции стабилизации сустава, но она несет кровеносные сосуды, снабжающие небольшую область головки вокруг ямки. Синовиальная оболочка покрывает капсулу, гу-

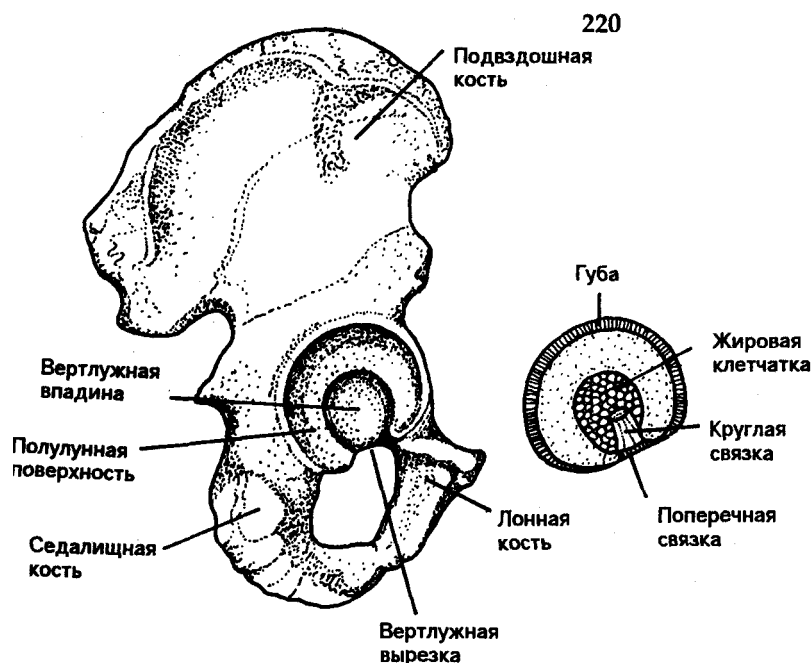
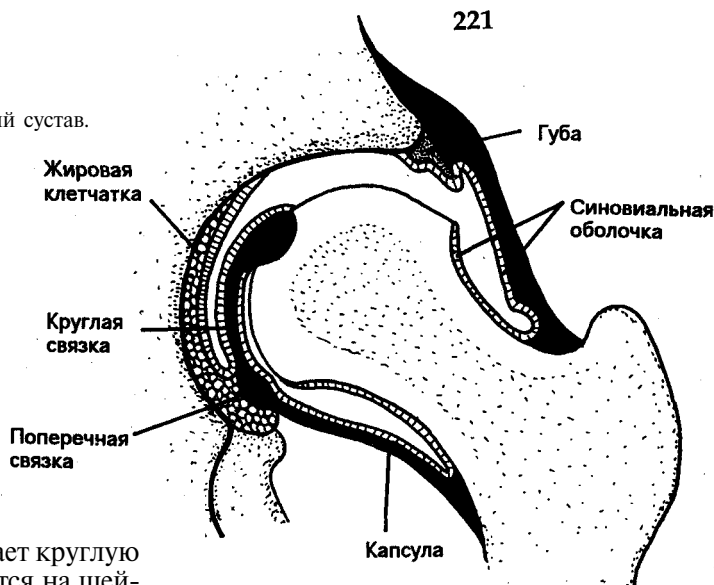


Рис. 220 Костные ориентиры вертулужной впадины. Вид изнутри показывает прикрепление суставной губы, поперечной связки, круглой связки и положение центральной жировой клетчатки.

Рис. 221 Разрез через тазобедренный сустав.



бу и жировую подушку, но не включает круглую связку. Дистально она распространяется на шейку бедра и переходит в хрящ головки. Илю-тибиальный тракт является частью широкой фасции бедра, начинаясь от ее основного прикрепления на гребне подвздошной кости и простираясь до латерального бугорка большеберцовой кости. Вокруг тазобедренного сустава есть несколько сумок (рис. 223), имеющих к нему непосредственное отношение:

- большая, часто многокамерная вертельная сумка, расположенная между большим вертелом и большой ягодичной мышцей;
- подвздошно-гребенчатая сумка между передней поверхностью капсулы и подвздошно-поясничной мышцей (соединяется с полостью сустава приблизительно в 15%);
- седалищно-ягодичная сумка над бугристой седалищной кости и седалищным нервом.

Сильные мышцы вокруг тазобедренного сустава оказывают разнообразное действие, в то же время на движения в этом суставе влияет положе-

ние поясничного отдела позвоночника, колена и противоположного тазобедренного сустава (напр., сгибание увеличивается при одновременном сгибании колена и позвоночника; разгибание увеличивается при разгибании колена; отведение увеличивается, если оба тазобедренных сустава слегка согнуты). Основные группы мышц:

Сгибатели:	подвздошно-поясничная (иннервация 12,3) (гребешковая, прямая мышца бедра)
Разгибатели:	большая ягодичная, (L4,5; S1,2) задние мышцы бедра
Отводящие:	средняя ягодичная (L4,S; S1) (малая ягодичная)
Приводящие:	длинная, большая и короткая приводящие мышцы бедра
Ротация	
Наружная:	грушевидная, запирающая, (L4,5; S1) парные, средняя ягодичная
Внутренняя:	малая ягодичная, (L4,5; S1) средняя ягодичная, напрягающая широкую фасцию бедра

222 Вид спереди
Подвздошно-бедренная связка

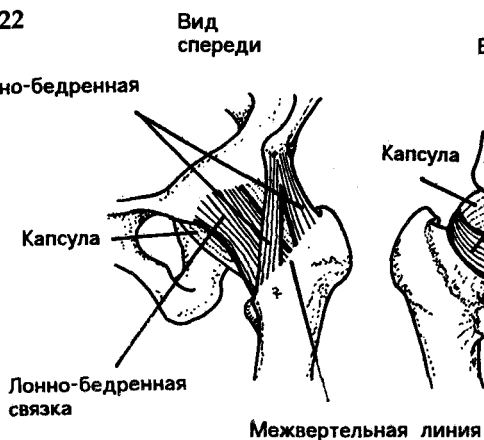


Рис. 222 Капсула сустава и связки.

Вид сзади

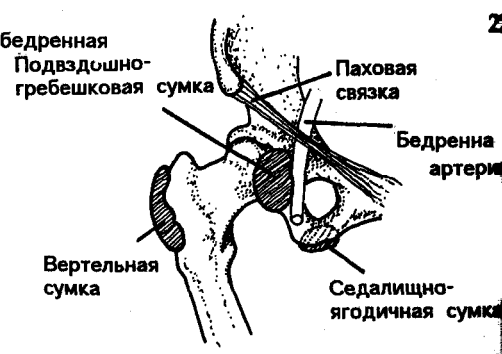


Рис. 223 Клинически значимые сумки.

Важными структурами, находящимися в непосредственной близости от тазобедренного сустава, являются сосудисто-нервный пучок спереди и седалищный нерв, проходящий вблизи задней части сустава.

У взрослых тазобедренный сустав - характерное место поражения при остеоартрозе и, реже, при других основных артропатиях. Периартикулярные поражения (бурситы, энтезопатии) также встречаются часто. В юном возрасте основными патологическими состояниями являются врожденный вывих, болезнь Пертеса (Perthes), эпифизиолиз бедра и сепсис.

СИМПТОМЫ

Тазобедренный сустав в основном иннервируется из сегмента L3. Боль в этом суставе плохо дифференцирована, усиливается при нагрузке или движении (напр., подъем из сидячего положения, стояние, ходьба, вставание на носки) и ощущается прежде всего в передней паховой области (рис. 224). Однако, она может широко иррадиировать по передней и боковой поверхностям бедра, в ягодицы, в переднюю часть голени и, изредка, по передней поверхности голени вплоть до голеностопного сустава. Единственным проявлением поражения тазобедренного сустава может быть изолированная боль в колене (оба сустава имеют иннервацию из волокон запирающего и бедренного нервов).

Из-за широкой и вариабельной иррадиации, боль в тазобедренном суставе необходимо дифференцировать от целого ряда местных и отдаленных причин, включая:

- *крестцово-подвздошную боль.* Она ощущается глубоко в ягодице, с разнообразной иррадиацией по задней поверхности бедра. Часто усиливается при стоянии на одной ноге (на пораженной стороне, стр. 81).

224

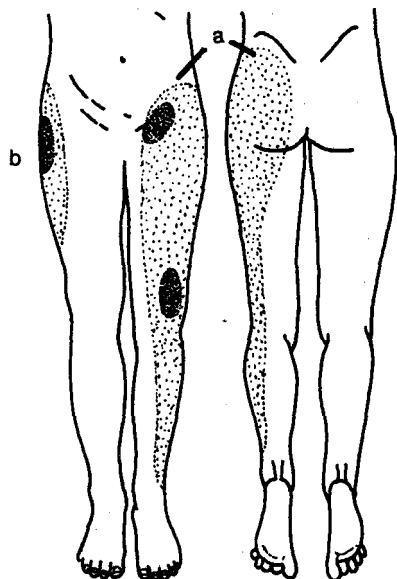


Рис. 224 Распространение боли при (а) поражении тазобедренного сустава и (б) вертельном бурсите,

- *Бурсит.* Вертельный бурсит вызывает локальную боль и болезненность над вертелом, иногда иррадируя вниз по боковой поверхности бедра. Он особенно болезненен при лежании на больном боку (напр., в кровати). Боль при седалищно-ягодичном бурсите ощущается в основном сзади и особенно усиливается, когда пациент сидит.
- *Энтезопатию.* Энтезопатия приводящих мышц («напряжение в паху») обычно является последствием спортивной травмы и вызывает боль в медиальном отделе паха, усиливающуюся при стоянии на пораженной ноге. Энтезопатия отводящей группы вызывает боль, подобную при вертельном бурсите, но обычно усиливающуюся при ходьбе.
- *Парестетическую мералгию.* Нейропатия латерального кожного нерва бедра (сдавливаемого под паховой связкой), вызывающая чувство жжения и онемения по переднебоковой поверхности бедра. Она может появиться при быстром или массивном ожирении, беременности и ношении тугих корсетов или джинсов.
- *Корешковую боль.* Выпадение межпозвоночных дисков или повреждение с вовлечением корешков L1/L2 (реже обоих вместе) могут вызвать боль в паху (рис. 225). Резкий характер и усиление при натяжении/кашле (+ дополнительно боль в спине) позволяют установить ее природу.
- *Симфизит.* Он может вызвать болезненность и боль над лонным сочленением, усиливающуюся в фазу переноса ноги во время

225

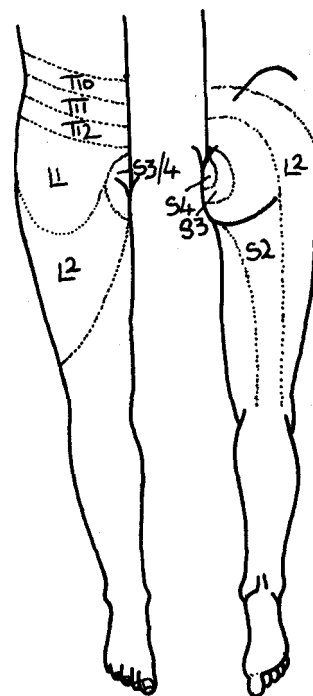


Рис. 225 Дерматомы области тазобедренного сустава и бедра.

Исследование пациента, раздетого до нижнего белья, проводится в вертикальном положении, во время ходьбы и лежа.

Исследование вертикально стоящего пациента

Попросите больного точно указать место максимальной болезненности и обрисовать область, на которой ощущается боль. Проведите исследование спереди, сбоку и сзади.

Хорошо определяемыми ориентирами являются гребни *подвздошных костей*, идущие между *передней и задней верхними подвздошными остями*, *большие вертелы*, *бугристости седалищных костей*, *ягодичные складки* и *круглые ягодичные мышцы* (рис. 226). Спереди обратите особое внимание на:

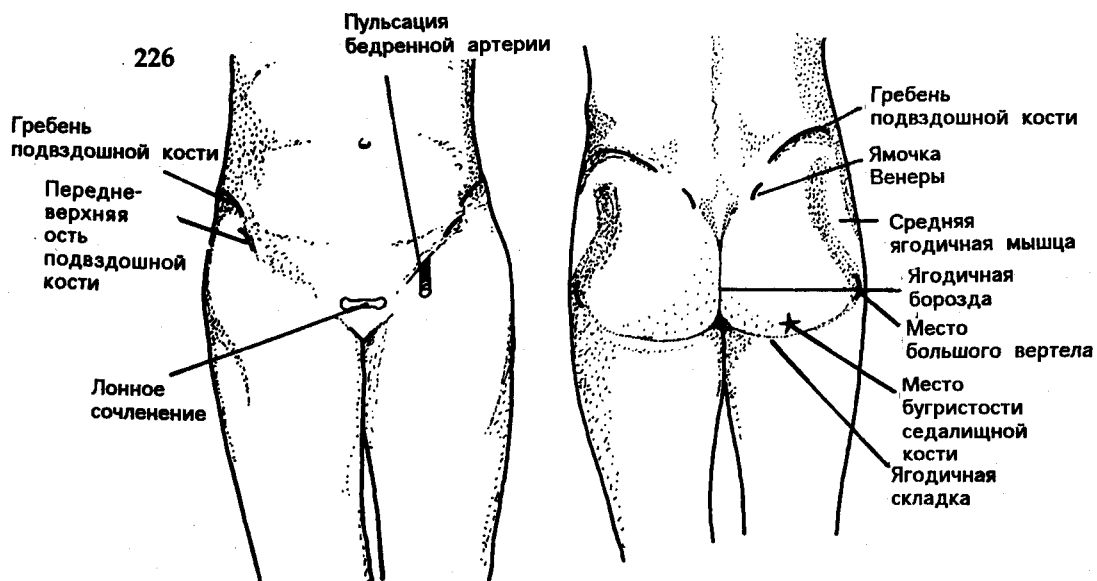


Рис. 226 Поверхностные ориентиры спереди и сзади.

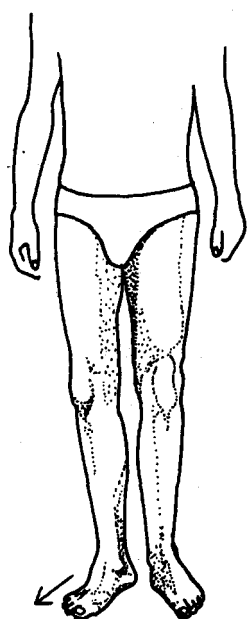


Рис. 227 Ротационная деформация.

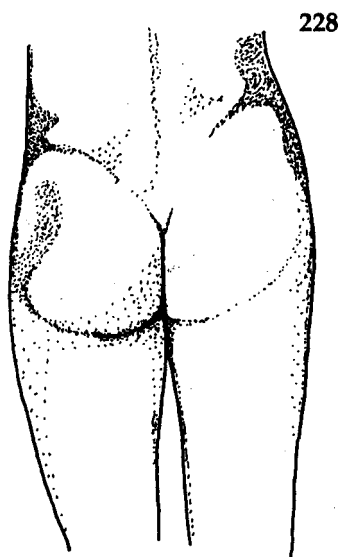
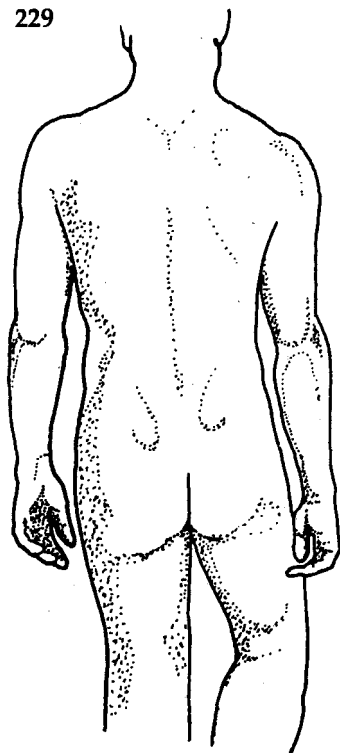


Рис. 228 Наклон таза.

229



230

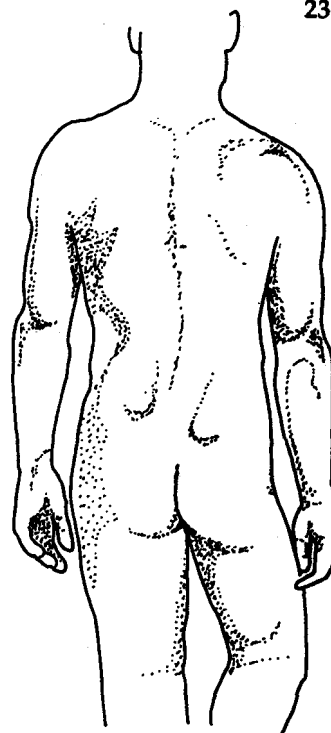


Рис. 229,230 Тест Тренделенбурга: (229) в норме, (230) при патологии.

- *наклон таза* - определяется по разному уровню передних верхних остей. Это может произойти в результате поражения тазобедренного сустава с приводящей или отводящей контрактурой, укорочения ноги или при первичном сколиозе.
- *Ротационную деформацию* (рис. 227) - оцените одинаковость направления стоп.

Сбоку особо обратите внимание на:

- *подчеркнутый поясничный лордоз* - это может означать фиксированную сгибательную контрактуру одного или обоих тазобедренных суставов.

Сзади обращайтесь внимание на:

- *крен таза* (рис. 228) - определяется по разному уровню гребней подвздошных костей и асимметрии ягодичных складок. При фиксированном приведении пораженная сторона приподнята и пациент может быть не в состоянии поставить стопу на пораженной стороне плоско на пол. При отводящей контрактуре ситуация обратна.
- *Сколиоз* - он часто сопровождает крен таза.
- *Атрофию мышц* - вторична при поражении тазобедренного сустава, первична при пора-

жении мышц или неврологическом заболевании.

Тест Тренделенбурга (Trendelenburg) выявляет значительную слабость отводящих мышц тазобедренного сустава (средней, малой ягодичной). Попросите пациента поднять одну ногу от земли (рис. 229, 230). В норме для того, чтобы удержать равновесие, отводящие мышцы стороны, несущей вес, сокращаются и приподнимают противоположную сторону. Если абдукторы слабые, то таз может «заваливаться» на противоположной стороне, пациент теряет равновесие, спотыкается, не может удерживать ногу на весу. Модификацией данного теста будет следующий прием: станьте лицом к больному и поддерживайте его за вытянутые руки. При поднятии ноги легко ощутить повышение нагрузки, передаваемой на руки врача при слабости отводящих мышц бедра пациента. Наиболее частыми причинами положительного теста Тренделенбурга являются заболевания тазобедренного сустава (одно- и двусторонний), поражение корешка L5 (односторонний) и состояния, характеризующиеся генерализованной слабостью (обычно двусторонний положительный тест).

231

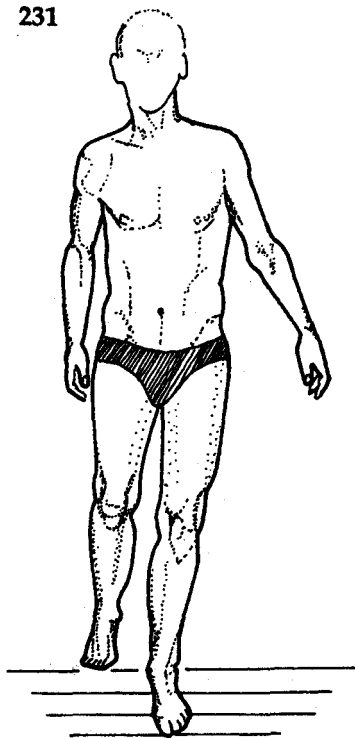


Рис. 231 Анталгическая походка.

232

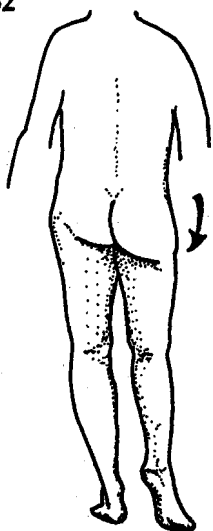


Рис. 232 Походка Тренделенбурга.

Исследование идущего пациента

При заболевании тазобедренного сустава обычно наблюдаются два типа неспецифических нарушений походки:

- *анталгическая походка* (стр. 24; рис. 231) - обычно указывает на болезненный тазобедренный сустав. Пациент укорачивает время фазы переноса на пораженном суставе, как бы перепрыгивая через пораженную сторону для того, чтобы избежать болезненного сокращения отводящих мышц тазобедренного сустава.
- *Походка Тренделенбурга* («хромота абдукторов»; рис. 232) - указывает на слабость отводящих мышц пораженной стороны. Во время фазы переноса на пораженной стороне контрлатеральная сторона таза опускается вниз, и тело перекашивается на непораженную сторону. При двустороннем поражении это дает «походку вперевалку».

Исследование лежащего на кушетке пациента

В общем, больной должен лежать вытянувшись, на плоской поверхности, если это совместимо с функцией кардиореспираторной системы. Убедитесь, что обе передние верхние ости находятся на одном уровне, а ноги лежат параллельно.

Исследование

Обратите особое внимание на:

- *изменения кожи* (особенно рубцы, сыпь в паховой области).
- *Припухлость*. Припухлость подвздошно-гребешковой бursы иногда может быть заметна в медиальной паховой области. Так как тазобедренный сустав находится глубоко, то его припухлость обычно не заметна. Переднемедиальная припухлость, распространяющаяся вниз по бедру, может быть при значительной выраженности синовиальной кисты.
- *Деформацию*, особенно фиксированную сгибательную контрактуру, наружную ротацию или отводящую контрактуру (они часто развиваются последовательно по мере прогрессирования заболевания тазобедренного сустава, рис. 233). При значительной сгибательной контрактуре больной не может полностью выпрямить ногу, пока не сядет на кушетке. При фиксированной приводящей контрактуре пораженная конечность может перекрещивать другую ногу. Ротационные деформации становятся очевидными, если посмотреть на положение надколенников и стоп с обеих сторон.

Уменьшенное сгибание тазобедренного сустава может компенсироваться усилением поясничного лордоза, который таким образом маскирует фиксированную сгибательную контрактуру. Если эта контрактура четко не определяется, то

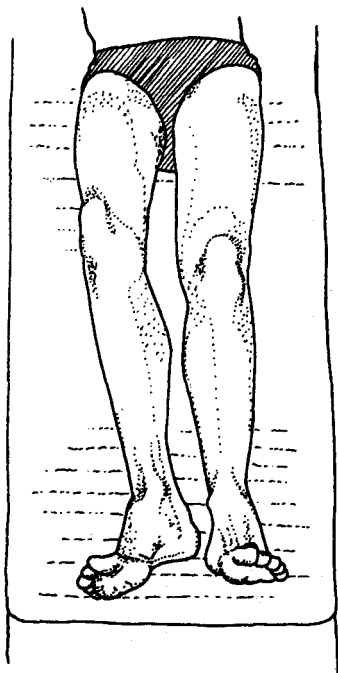


Рис. 233 Деформации: сгибательная контрактура, наружная ротация, отведение.

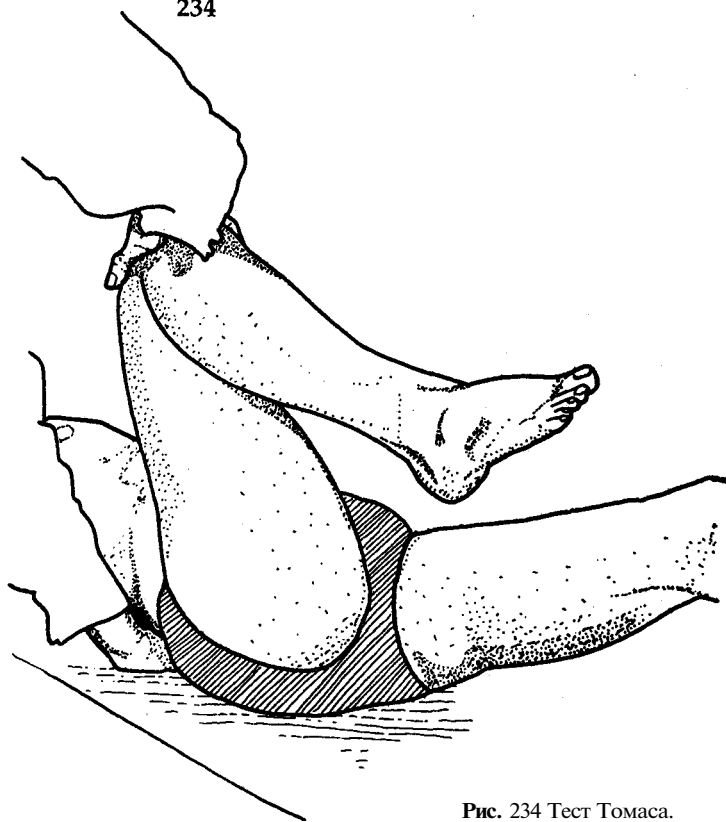


Рис. 234 Тест Томаса.

можно использовать тест *Томаса (Thomas)* (рис. 234). Согните второй тазобедренный сустав до угла 90 градусов, чтобы убрать поясничный лордоз (проверяется подкладыванием руки под поясничный отдел позвоночника пациента) и наблюдайте за сгибанием пораженного тазобедренного сустава.

- *Разницу длины ног*, которая выявляется при взгляде на положение пяток. Если выявлено явное несоответствие, то используйте мягкую сантиметровую ленту для измерения на каждой стороне:

а) *истинной длины ноги*: между передней верхней остью подвздошной кости и внутренней лодыжкой (рис. 235). Если одна нога согнута или ротирована наружу, то необходимо придать второй ноге такое же положение, прежде чем начать измерение. Укорочение (1см) встречается часто, но не является специфичным для поражения тазобедренного сустава.

б) *кажущейся длины ноги*: от медиальной лодыжки до фиксированной точки на туловище (конец грудины более «фиксирован», чем пупок; у детей легче определяется соединение рукоятки и тела грудины). Разная величина измерений чаще всего происходит из-за крена таза.

- *Положение*. При болезненном тазобедренном суставе с синовитом наиболее удобным положением является умеренное сгибание, отведение и наружная ротация. Оцените, это ли положение стремится занять пациент.

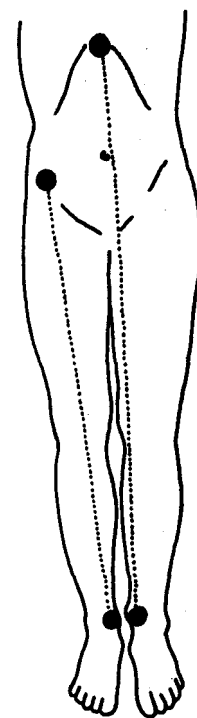

Рис. 235 Истинная и кажущаяся длина ноги.

Пальпация

Пальпируйте для определения болезненности (+ припухлости) над следующими областями:

- При положении больного на спине пальпируйте *переднюю суставную щель* непосредственно латеральной места пульсации бедренной артерии, ниже средней трети паховой связки (рис. 236). Болезненность в этом месте может означать или синовит тазобедренного сустава, или *бурсит подвздошно-гребешковой сумки*. Воспаленную бурсу иногда можно пропальпировать и она дает положительный симптом флюктуации (отражая локальный бурсит или синовиальную кисту, соединяющуюся с полостью воспаленного сустава). Бурсит необходимо дифференцировать от других причин припухлости этой области (особенно бедренной грыжи - обычно расположенной медиально по отношению к артерии). Болезненность *места начала приводящих мышц бедра* вдоль верхнего или нижнего края лонной кости может отражать энтезопатию аддукторов: активное приведение против внешнего сопротивления (рис. 237) может воспроизводить боль.
- При положении больного на боку пальпируйте область большого вертела для выявления болезненности при вертельном бурсите или энтезопатии абдукторов (рис. 238). У тучных больных определите положение вертела, двигаясь вверх по боковой поверхности бедра. Активное отведение пораженной ноги (без сопротивления или против внешнего сопротивления) может воспроизводить боль при энтезопатии отводящих мышц (рис. 239), но обычно не усиливает боль при бурсите.

236

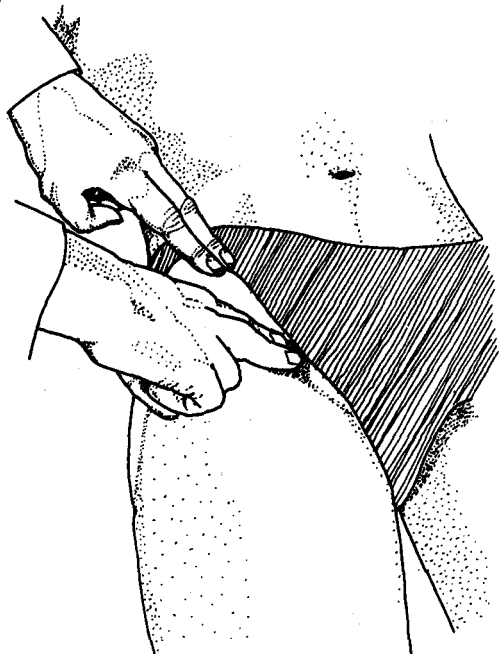


Рис. 236 Пальпация суставной щели спереди.

237

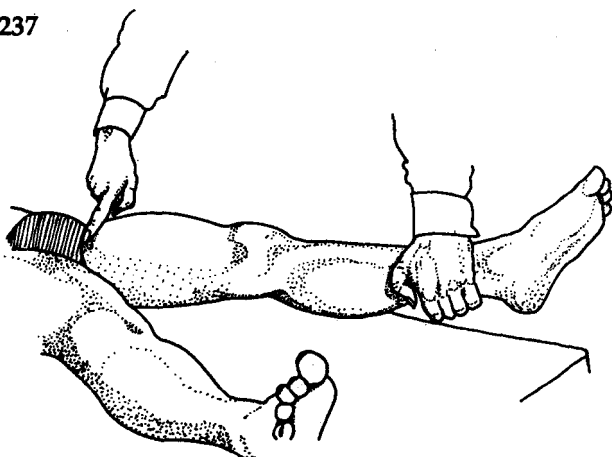
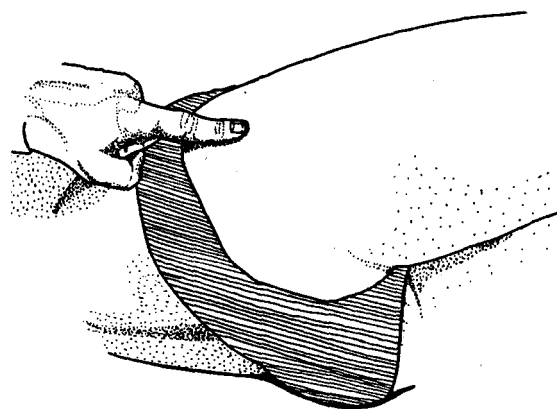


Рис. 237 Резистивное активное приведение и локализация болезненности при энтезопатии приводящих мышц.

Рис. 238 Пальпация при вертельном бурсите и энтезопатии отводящих мышц.

238



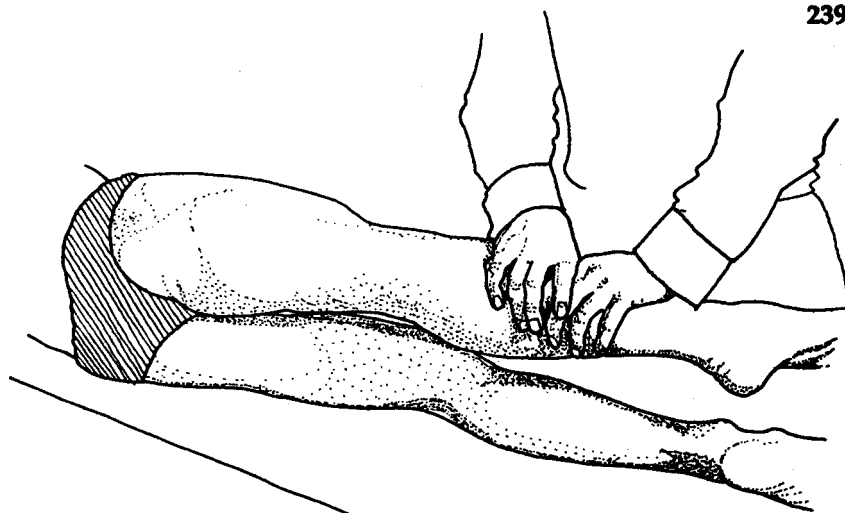


Рис. 239 Резистивное активное отведение.

- Сохраняя положение больного на боку, согните коленный и тазобедренный суставы для пальпации бугристости седалищной кости (рис. 240). Болезненность этой локализации указывает на седалищно-ягодичный бурсит (это также нечастое место появления ревматоидных узелков).

Движения

За исключением разгибания, все остальные движения лучше всего исследовать в положении больного на спине. Обратите внимание на ограничение подвижности и появление боли при всех типах движений.

- *Сгибание* (около 120 градусов). Оно исследуется при согнутом колене для того, чтобы расслабить мышцы задней группы бедра (рис. 241).

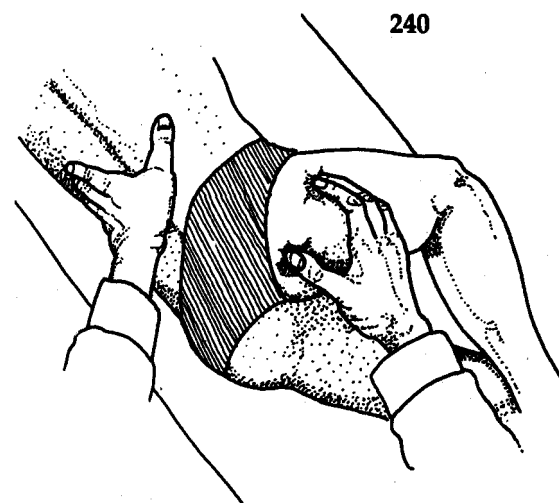


Рис. 240 Пальпация бугристости седалищной кости и определение седалищно-ягодичного бурсита.

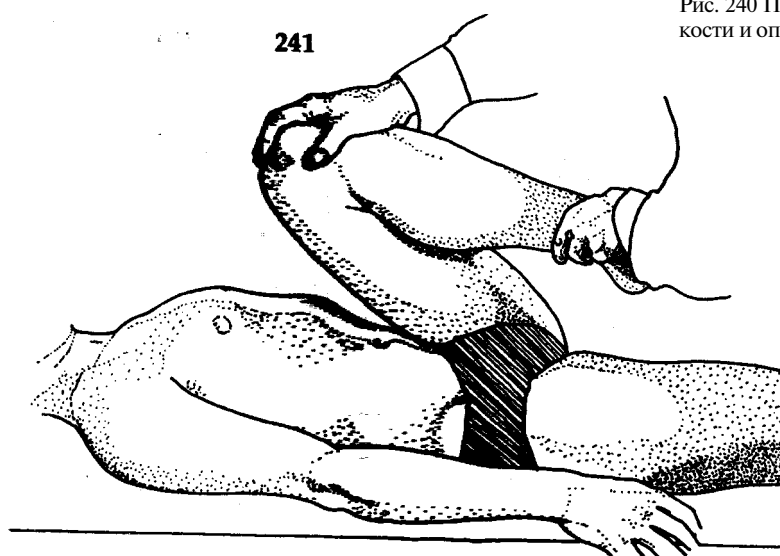


Рис. 241 Сгибание тазобедренного сустава.

242

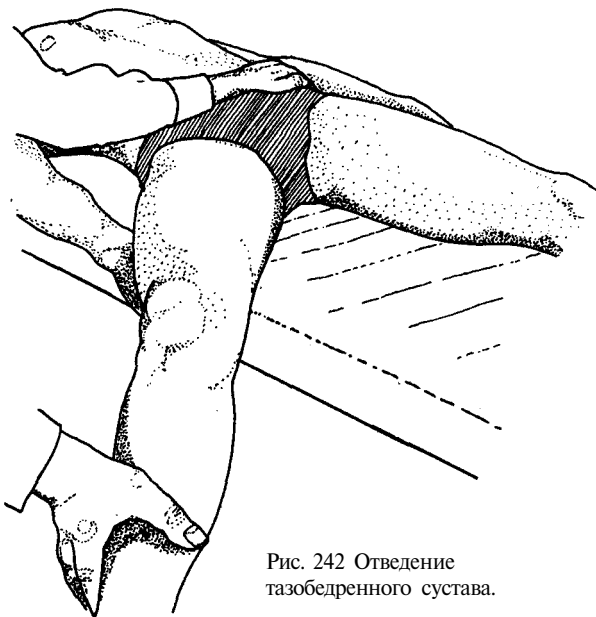


Рис. 242 Отведение тазобедренного сустава.

243

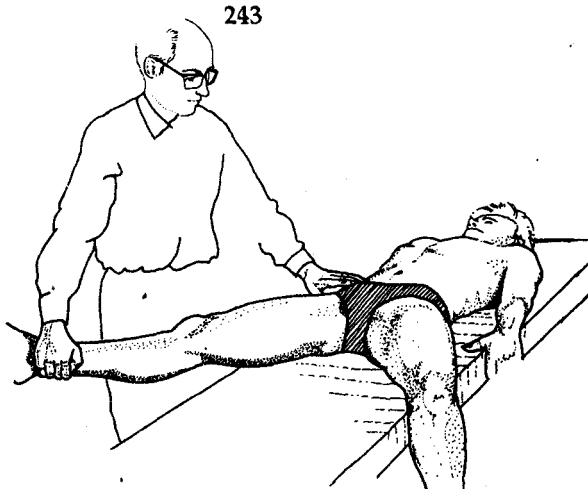


Рис. 243 Отведение тазобедренного сустава с фиксацией таза.

244

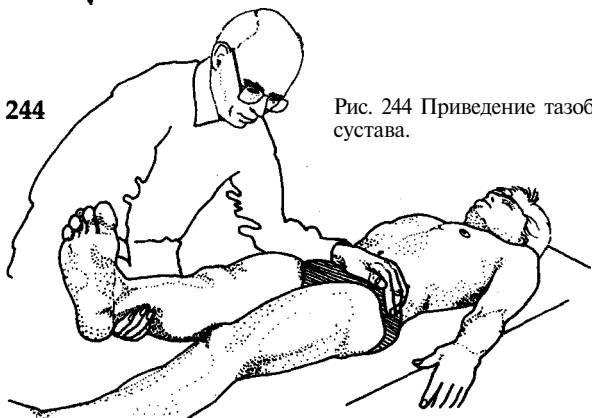

Рис. 244 Приведение тазобедренного сустава.

245

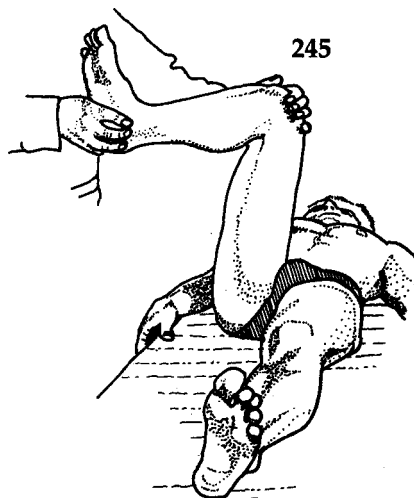


Рис. 245 Внутренняя ротация согнутого сустава.

- *Отведение* (около 45 градусов) и *приведение* (около 30 градусов). Ноги пациента должны быть вытянуты, а таз располагаться ровно. Стабилизируйте последний одной рукой за гребень подвздошной кости с противоположной стороны, возьмитесь за голень другой рукой и пассивно отводите ногу (рис. 242). Рука на тазовой кости нужна для того, чтобы определить, когда заканчивается непосредственно отведение в тазобедренном суставе (т.е. когда начинается движение таза), а дальнейшее боковое движение ноги происходит в результате латерального сгибания в поясничном отделе позвоночника. Другой метод - это стабилизировать таз за счет полного отведения противоположной ноги или при полном ее выпрямлении на кушетке, или (согнув колено) свесив ее за край кровати (рис. 243). Для оценки приведения перекрестите одну ногу над другой (рис. 244).

- *Внутренняя и наружная ротация* (около 45 градусов каждая). Согните коленный и тазобедренный суставы до угла 90 градусов и дви-

246

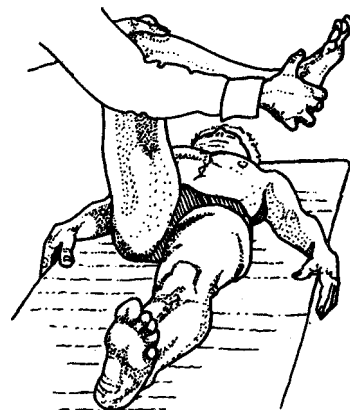

Рис. 246 Наружная ротация согнутого сустава.

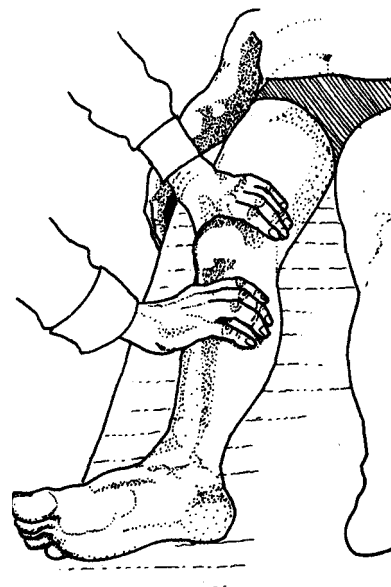
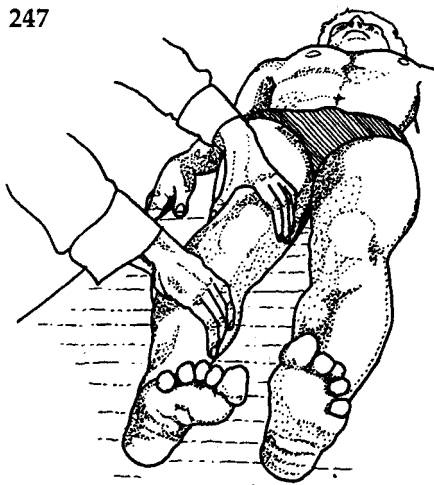


Рис. 247,248 Внутренняя (247) и наружная (248) ротация выпрямленного тазобедренного сустава.

гайте стопу латерально (внутренняя ротация, рис. 245) и медиально (наружная ротация, рис. 246). При заболевании тазобедренного сустава внутренняя ротация при согнутом суставе является движением, поражаемым наиболее рано и постоянно. Ротацию также можно оценивать и при полностью выпрямленной и вытянутой ноге: перекачивайте стопу по кушетке сначала в одну сторону, а потом вдругую - стопа будет индикатором вращения (рис. 247,248).

Разгибание (около 15 градусов). Тест Томаса позволяет определить потерю разгибания (напр., сгибательная контрактура). Для оценки уменьшения разгибания положите

больного лицом к кушетке и попробуйте иммобилизировать таз давлением вниз одной рукой (на крестец), в то время как другая выполняет разгибание в тазобедренном суставе (рука под бедром, рис. 249). Если пациент не может лежать лицом вниз, то уложите его на бок, нижняя нога согнута и зафиксирована пациентом (для стабилизации таза). Станьте за больным и, поддерживая верхнюю ногу, производите разгибание в тазобедренном суставе. Вторая рука находится на пояснично-крестцовом сочленении для оценки любого позвоночно-тазового движения.

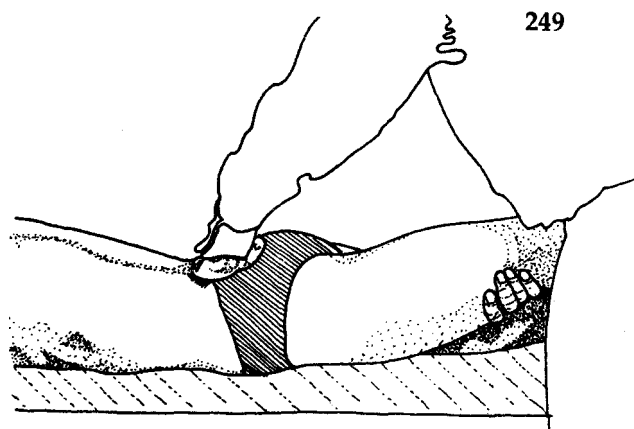


Рис. 249 Оценка разгибания в положении больного лицом вниз.

РЕЗЮМЕ ПО ИССЛЕДОВАНИЮ ТАЗОБЕДРЕННОГО СУСТАВА

- (1) Исследование вертикально стоящего пациента
 - (а) спереди (крен таза, ротационная деформация)
 - (б) сбоку (усиленный поясничный лордоз)
 - (в) сзади (крен таза, сколиоз, атрофия)Тест Тренделенбурга
- (2) Исследование идущего пациента (анталгическая походка, походка Тренделенбурга)
- (3) Исследование лежащего на кушетке пациента
 - (а) исследование:
 - кожа
 - припухлость
 - деформация
 - тест Томаса (фиксированное сгибание)
 - разная длина ног (истинная + кажущаяся длина ног)
 - (б) пальпация
 - передняя суставная щель
 - место отхождения приводящих мышц
 - большой вертел (пациент на боку)
 - бугристость седалищной кости (пациент на боку)
 - (в) движения
 - сгибание
 - отведение, приведение
 - внутренняя и наружная ротация
 - разгибание (пациент лицом вниз или на боку)

8 КОЛЕННЫЙ СУСТАВ

Колено является самым большим синовиальным суставом и содержит самую большую сесамовидную кость (надколенник). Три отдела (медиальный и латеральный большеберцово-бедренные и надколенниково-бедренный) формируют общую полость (рис. 250). Надколенниковая синовиальная сумка (заворот) больше выдается с медиальной стороны и легко растягивается жидкостью. Сзади, в подколенной ямке, синовиальная полость сдавлена в большей степени. Ее контур разбивается сухожилиями на изогнутые карма-

ны, наибольшими из которых являются полуперепончатая, латеральная и медиальная икроножные сумки, а также подколенная сумка (все они соединяются с основной полостью коленного сустава). Существуют также и не соединяющиеся сумки, клинически наиболее важными из которых являются: препателлярная сумка, поверхностная и глубокая инфрапателлярные сумки (рис. 251), и гусиная сумка (bursa anserina) (рис. 252).

Два фиброзных мениска (полулунные хрящи) являются важными структурами, передающими нагрузку (рис. 253). Медиальный мениск имеет утолщенный наружный и тонкий внутренний край. Централно он прикрепляется к межмышелковому бугоркам, а медиально - к капсуле сустава. Латеральный мениск прикрепляется к подколенной ямке и обладает большей подвиж-

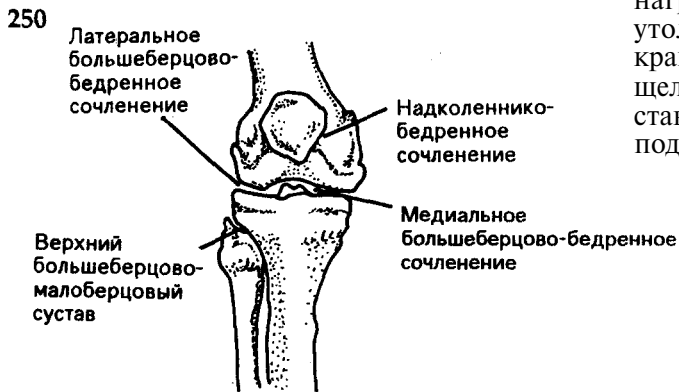

Рис. 250 Отделы коленного сустава.

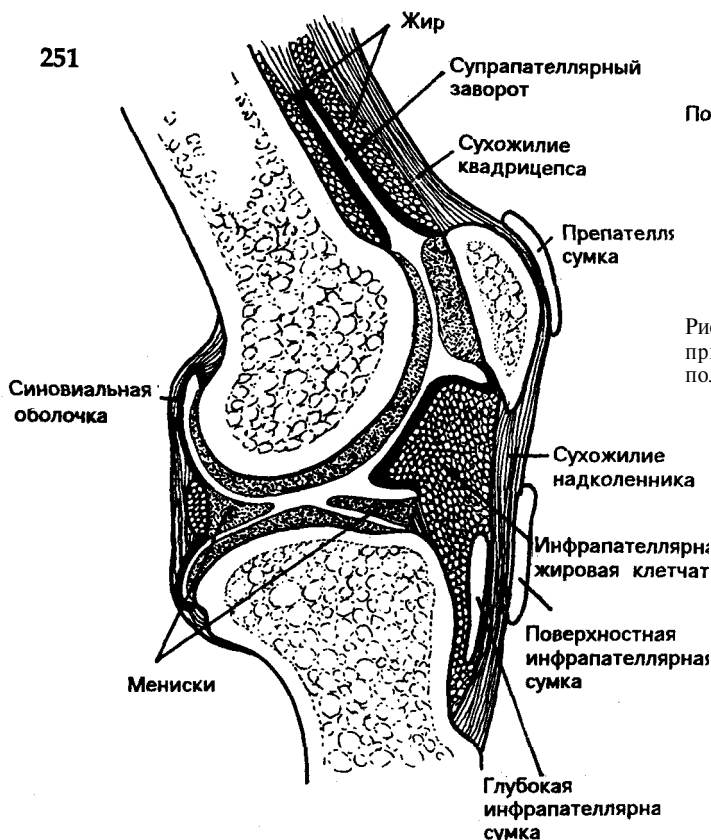


Рис. 251 Контур синовиальной оболочки и не сообщающихся с полостью сустава сумок.

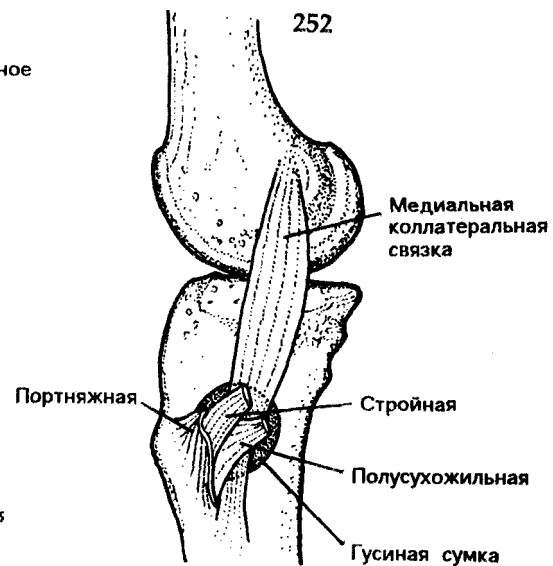


Рис. 252 Медиальная коллатеральная связка и места прикрепления портняжной, стройной и полусухожильной мышцы.

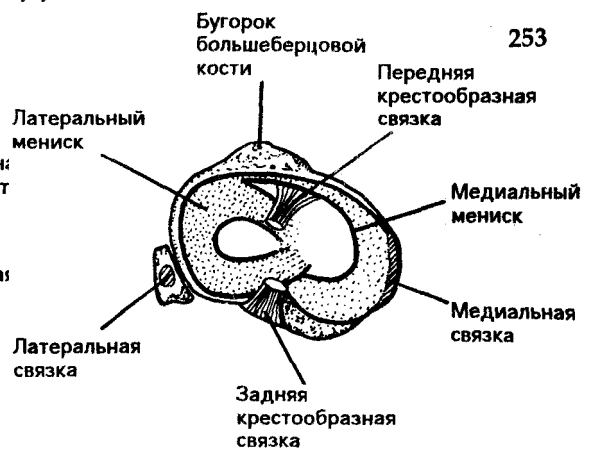


Рис. 253 Медиальный и латеральный мениски.

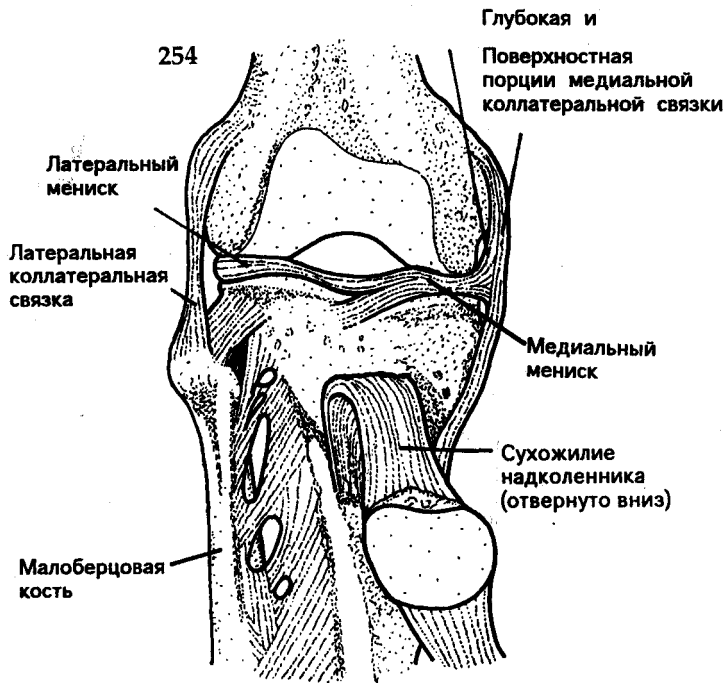


Рис. 254 Коллатеральные связки (вид спереди).

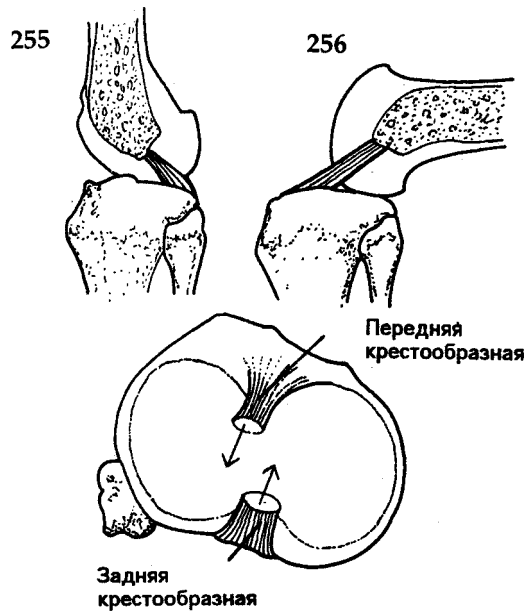


Рис. 255,256 Задняя (255) и передняя (256) крестообразные связки (вид сбоку и сверху).

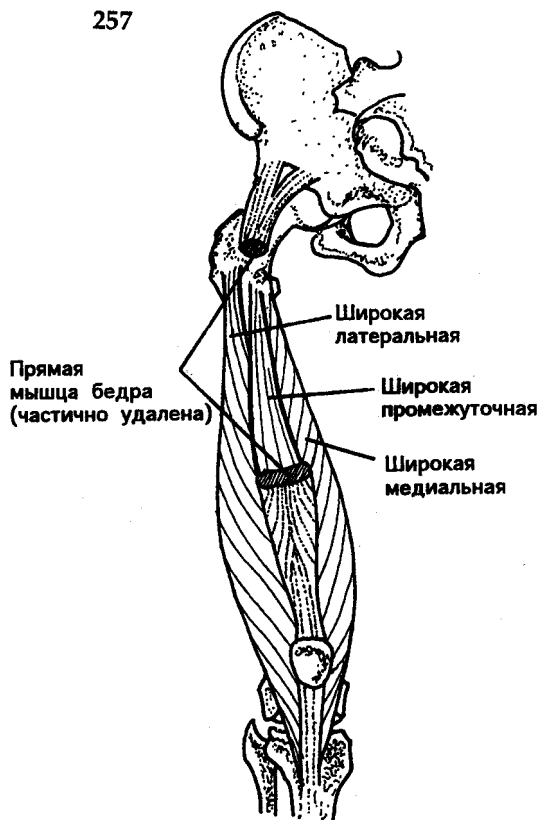


Рис. 257 Четырехглавая мышца бедра.

ностью, чем медиальный (и поэтому менее легко рвется). Медиальная коллатеральная связка — широкая и плоская крепко прикреплена как к капсуле, так и к медиальному мениску (рис. 252). Латеральная коллатеральная связка (рис. 254) является более длинной хордоподобной структурой, идущей от бедренной кости к малоберцовой и не связанной с капсулой сустава. Две крестообразные связки (рис. 255, 256) названы так в соответствии с их прикреплением на большеберцовой кости. Они расположены интракапсулярно, частично покрыты синовиальной оболочкой и прикрепляются в межмышцелковом углублении. Стабильность коленного сустава зависит от: коллатеральных и крестообразных связок, капсулы, надколенниковой связки и хорошего мышечного тонуса.

Надколенник удерживает сухожилие квадрицепса на 1-2 см впереди бедренной кости, повышая его механические свойства. Тенденция надколенника смещаться латерально (из-за неглубокого латерального угла между выемкой бедренной кости и латеральной тягой основной массы квадрицепса) в основном компенсируется за счет тяги медиальной широкой мышцы бедра. Медиальная, латеральная и промежуточная широкие мышцы начинаются на бедренной кости (рис. 257) и представляют собой мощный разгибательный аппарат, который стабилизирует колено, особенно при нагрузке. Медиальная широкая мышца располагается наиболее дистально и максимально сокращается на последних 10 градусах разгибания, принимая участие в блокировании медиальной ротации бедра на большеберцовой кости. Прямая мышца бедра (четвертый компонент квадрицепса) берет свое начало на пере-

дней верхней ости подвздошной кости и, таким образом, действует на два сустава (тазобедренный и коленный).

Основными сгибателями являются мышцы, ограничивающие сбоков подколенную ямку (полуперепончатая и полусухожильная с медиальной стороны и двуглавая с латеральной (рис. 258): они действуют наиболее эффективно, когда тазобедренный сустав согнут. Дополнительными сгибателями являются грациозная, портняжная и медиальная часть икроножной (с внутренней стороны), а также подколенная и латеральная часть икроножной (с наружной стороны). Когда колено находится в согнутом состоянии («разблокировано») большеберцовая кость может совершать ротационные движения на бедренной кости, 40 градусов наружу и 30 градусов внутрь: латеральная группа мышц подколенной ямки и мышца, напрягающая широкую фасцию бедра, вращают голень наружу, а медиальная группа и подколенная мышца - внутрь.

Коленный сустав поражается при большинстве форм артропатий. Это также наиболее частое место прямых и не прямых травм, которые могут сопровождаться повреждением хряща и сухожилий, энтезопатий и бурситов.

СИМПТОМЫ

Боль, возникающая в колене, в основном ощущается по передней поверхности, часто с локализацией в пораженном отделе (например, спереди при поражении бедренно-надколенникового сочленения или спереди и медиально, или спереди и латерально при поражении, соответственно, медиального или латерального отделов сустава). Боль редко иррадирует далеко из коленного сустава. Значительная иррадиация вниз по голени

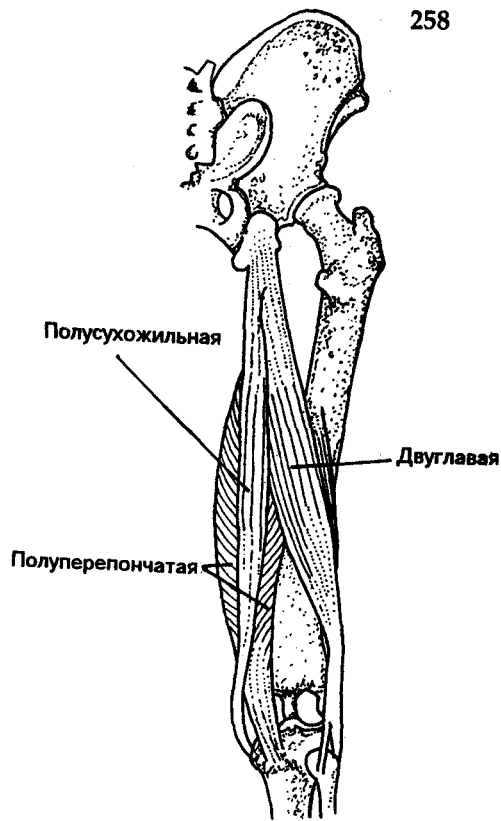


Рис. 258 Основные сгибатели колена.

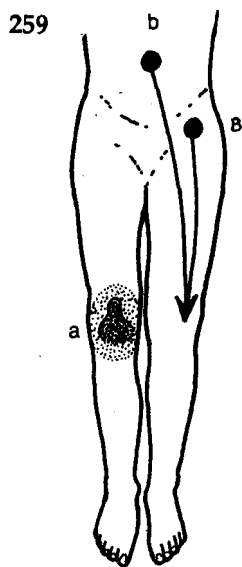


Рис. 259 Локализация боли при поражении коленного сустава (а) и места возникновения иррадирующей в колено боли (б, позвоночник; в, тазобедренный сустав).

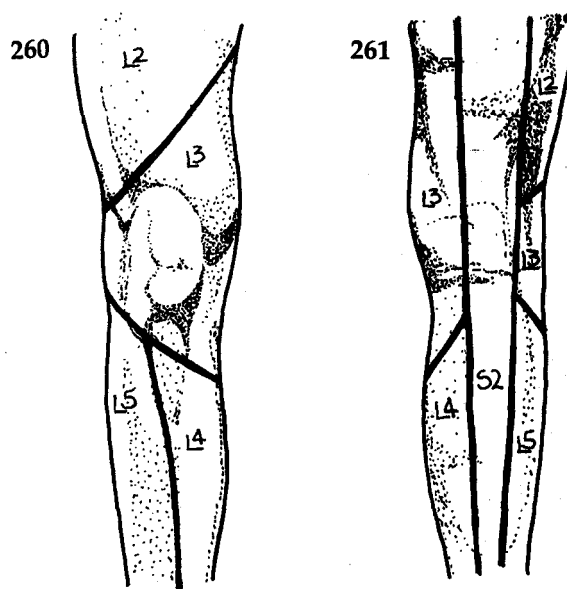


Рис. 260,261 Дерматомы области коленного сустава спереди (260) и сзади (261).

обычно означает выраженный субхондральный коллапс кости или внутрикостную гипертензию. Передняя поверхность колена представлена L2/3 дерматомами (рис. 260, 261), поэтому боль может отражаться в эту область при поражении корешка L3 или тазобедренного сустава. Отраженная боль часто отличается от боли, возникающей непосредственно в коленном суставе тем, что она 1) менее четко локализована, 2) часто сопровождается болью выше колена и 3) усугубляется различными факторами. Например, боль из корешка L3 часто начинается в области ягодиц, впоследствии спускаясь по передней поверхности бедра на колено. Она не всегда усиливается при ходьбе, но может усилиться при кашле. Задняя поверхность колена образована дерматомами S1/2 (рис. 261). Боль только по задней поверхности коленного сустава предполагает наличие одного из осложнений артропатии (например, подколенную кисту, подвывих голени назад) или поражение корешка S2. Другие местные причины включают энтезопатию мышц подколенной ямки и икроножной мышцы, лимфаденопатию и аневризму подколенной артерии.

«**Блокирование**» сустава - это невозможность разогнуть колено, наступающая внезапно, обычно преходящая и сопровождающаяся болью. Как симптом, блокирование важно с точки зрения механического повреждения, например, разрыв мениска, «суставная мышшь», или ущемление складки синовиальной оболочки (синдром складки).

«**Неуверенность**» отражает ощущение тревоги и потерю уверенности в способности колена удерживать вес тела. В основном это относится к нарушению механизма взаимодействия квадрицепса/надколенника или стабильности сустава из-за поражения стабилизирующих структур. Слабость квадрицепса, особенно *v. medialis*, или поражение сочленения надколенника и бедренной кости нарушает вертикальное скольжение надколенника по бедренной кости, что и дает это неприятное ощущение тревоги и страха. Нестабильность связок также нарушает биомеханику коленного сустава во время нагрузки, так что пациент ощущает, что «что-то не так, как надо».

В анамнезе больных с поражением сочленения надколенника и бедренной кости часто можно выяснить две достаточно характерные жалобы:

- Боль по передней поверхности коленного сустава выражена больше при ходьбе вверх и вниз по лестнице (особенно вниз) или по наклонной плоскости, чем при ходьбе по ровной поверхности. Это происходит из-за максимального увеличения нагрузки на этот отдел коленного сустава, когда вес тела переносится на согнутую ногу.
- Нарастающая тупая или острая боль по передней поверхности колена во время длительного сидения с согнутыми ногами. В типич-

ном случае больной встает, вытягивает ноги и боль исчезает, чтобы вернуться минут через 20 или около того, если он опять сядет с согнутыми ногами.

ИССЛЕДОВАНИЕ

Пациента необходимо исследовать как стоя, так и во время ходьбы и лежа на кушетке. Обычно сравнение двух сторон тела позволяет выявить нарушения, связанные с односторонним поражением.

Исследование пациента стоя

Больной должен стоять прямо и быть осмотренным спереди, сбоку и сзади. Основные наблюдаемые признаки - это припухлость и деформации в подколенной ямке, так как они лучше видны, когда пациент стоит, а не лежит.

Деформации

При рождении колено имеет значительную варусную деформацию. С начала ходьбы и в раннем детстве обычно наблюдается валгусная деформация, в подростковый период колено опять выпрямляется. Состояния, которые вызывают повреждение и разрушение хряща с обеих сторон коленного сустава, обычно приводят к формированию валгусного отклонения, что является естественной тенденцией у большинства людей.

Все фиксированные деформации, за исключением сгибательной контрактуры, лучше оценивать в вертикальном положении пациента (рис. 262-266): варусная и валгусная деформации могут быть отмечены и при горизонтальном положении пациента на кушетке, однако они значительно усиливаются, когда больной переносит вес тела на эти суставы. Основными деформациями являются:

- *genu varus* (0-образные ноги). Это обычно отражает изолированное поражение медиального отдела сустава (потеря хряща + коллапс субхондральной кости) и является характерной деформацией при неосложненном остеоартрозе.
- *Genu valgus* (X-образные ноги). Это типичная деформация при артропатиях, сопровождающихся синовитами и поражением колена во всех трех отделах, что приводит к потере хряща по всему суставу.
- *Genu recurvatum*. Эта деформация особенно характерна для генерализованной гипермобильности суставов.
- *Подвывих голени кзади*. Это дает ступенчатую деформацию и особенно характерно для артропатии, которые поражают растущий коленный сустав.
- *Фиксированная сгибательная контрактура*. Колено не может полностью разогнуться и постоянно находится в согнутом под ка-

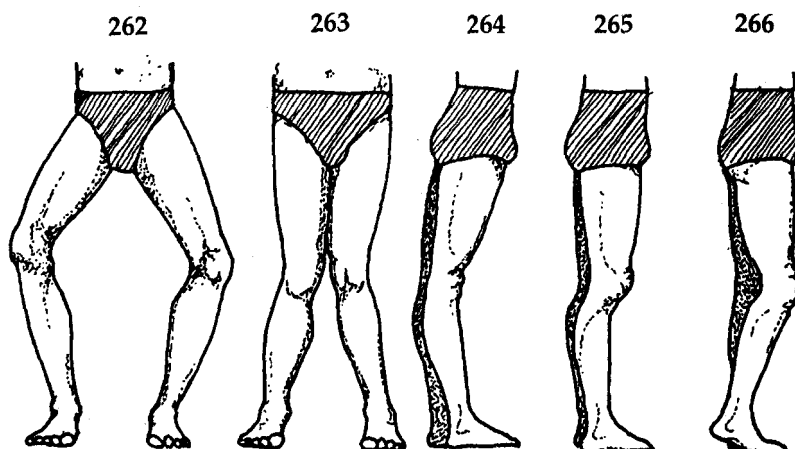


Рис. 262–266 Деформации коленного сустава: (262) варусная; (263) валгусная; (264) genu recurvatum; (265) подвывих большеберцовой кости кзади; (266) сгибательная контрактура.

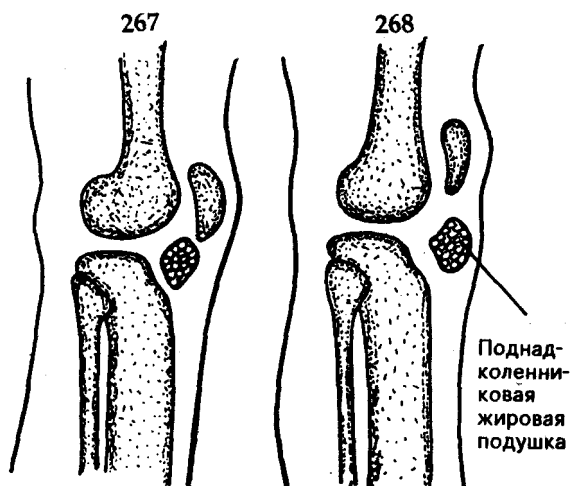


Рис. 267, 268 Нормальное положение надколенника (267) и появление двух выпячиваний ("симптом верблюда") при высоком его стоянии (268).

ким-то углом состоянии. Эта деформация может осложнять большое количество разнообразных артропатий, но особенно характерна для состояний, сопровождающихся синовитами с исходом в фиброз (например, серонегативные спондилоартропатии).

Если пациент испытывает боль при нагрузке и при этом наблюдается какая-то деформация, ее мануальная коррекция (напр., уменьшение варуса или валгуса надавливанием со стороны)

может помочь в определении является ли боль преимущественно механической по характеру, и соответственно, может ли быть устранена коррекцией деформации.

Припухлость

Подколенная киста может дать значительную припухлость в подколенной ямке при вертикальном положении пациента с выпрямленными ногами. Ненормально высоко расположенный надколенник (patella alta) может дать «симптом верблюда» (рис. 267, 268): при высоком стоянии надколенника (горб 1) инфрапателлярная жировая подушка становится более четко контурированной (горб 2). В положении сидя, когда колени согнуты под углом 90 градусов, надколенники таких больных могут смещаться вверх и наружу (вид «лягушечьих глаз»). Можно также заметить варикозно расширенные вены.

Исследование идущего пациента

Походка описана в главе 2. Обратите особое внимание на анталгическую походку, укороченный шаг из-за сгибательной контрактуры и боковой перенос ноги из-за разгибательной контрактуры.

Исследование пациента, лежащего на кушетке

Изменения кожи

Передняя (разгибательная) поверхность колена является частым местом проявления кожного псориаза. Обратите также внимание на наличие эритемы (как локализованной над бурсами, так и более генерализованной при вовлечении самого коленного сустава), ссадин или других отклонений.

ПРИПУХЛОСТЬ

Суставной выпот

Наличие жидкости в полости коленного сустава прежде всего определяется в углублении с внутренней стороны надколенника, а затем распространяется на супрапателлярный заворот, формируя типичный вид припухлости типа «седла лошади» над и по обеим сторонам от надколенника (рис. 269, 270).

Суставные сумки/жировые подушки

Локализованная припухлость перед надколенником указывает на препателлярный бурсит (рис. 271). Локализованная припухлость сразу под надколенником, перед его сухожилием указывает на поверхностный инфрапателлярный бурсит (рис. 271): менее выступающая припухлость по обеим сторонам сухожилия надколенника характерна для глубокого инфрапателлярного бурсита или большой инфрапателлярной жировой подушки (рис. 272). Значительно выступающая жировая подушка с внутренней стороны (особенно у тучных женщин) может давать большую припухлость с болезненными краями медиально над или под суставной щелью коленного сустава. Менее выраженная припухлость ниже суставной

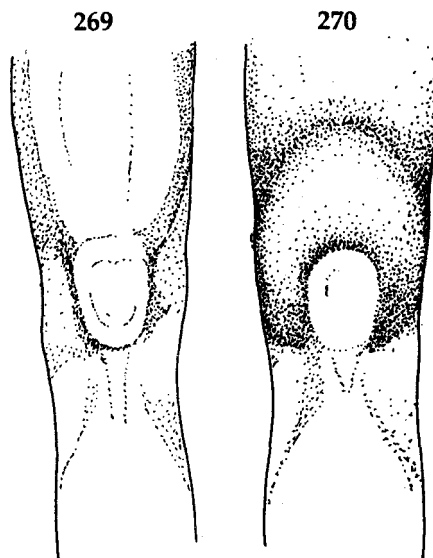


Рис. 269,270 Нормальный контур коленного сустава (269), и припухлость при выпоте в его полость (270).

щели может наблюдаться при воспалении гусиной сумки (*bursa anserina*).

Мышцы

Исследуйте квадрицепс на наличие атрофии (особенно полезно сравнить с другой стороной при одностороннем поражении). Хотя квадрицепс атрофируется весь, однако снижение объема *v.medialis* (особенно у хорошо развитых молодых мужчин) может быть наиболее заметным. Определение атрофии квадрицепса может быть затруднительным, особенно у людей среднего и пожилого возраста и особенно у женщин. Неко-

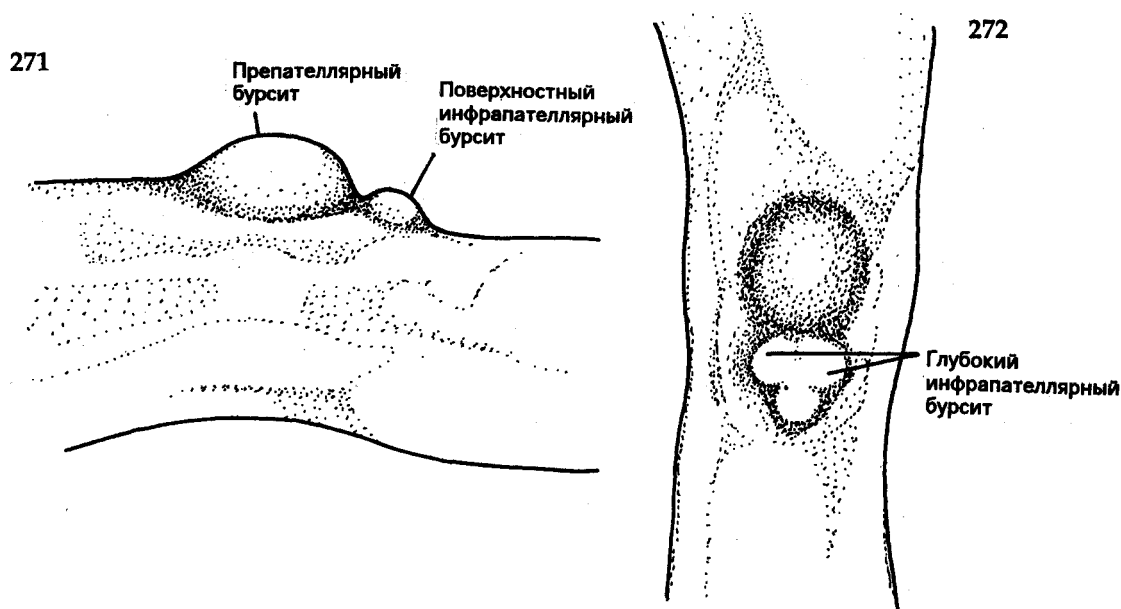


Рис. 271,272 Припухлость при препателлярном бурсите и поверхностном инфрапателлярном бурсите (271, вид сбоку). Припухлость при глубоком инфрапателлярном бурсите (272, вид спереди).

торая асимметрия мышц является обычным делом и в норме. Она не обязательно указывает на патологию (напр., это может быть связано с преимущественным использованием ноги или ее физиологическим преобладанием). Часто рекомендуемое определение обхвата квадрицепса (бедро) сантиметровой лентой на фиксированном уровне (напр., 10 см) над надколенником с каждой стороны имеет трудность с воспроизводимостью результатов и отсутствием договоренности, какую разницу в окружности следует считать патологической.

Деформация

Фиксированную сгибательную контрактуру лучше всего определять, когда пациент лежит и пытается выпрямить ноги. Также могут отмечаться и другие деформации, «о, как правило, они лучше заметны в вертикальном положении.

Положение

Представление о выраженности болевого синдрома можно получить, наблюдая, как пациент располагает свои ноги, и как он их опускает и поднимает на кушетку. При синовите или напряженном выпоте, вызывающих повышение внутрисуставного давления, больной будет возвращаться в положение с согнутыми коленными суставами.

Пальпация

Температура

Проведите тыльной поверхностью кисти над ногой спереди и вниз с каждой стороны, сравнивая температуру над и под коленом с температурой самого сустава. В норме колено ощущается более холодным, чем бедро или голень. Повышение температуры может указывать на синовит (распространенный, в основном ощущаемый над всей супрапателлярной сумкой) или бурсит (локализованный). Если обнаружено повышение температуры, необходимо исключить наличие варикозно расширенных вен как его причины, наиболее заметных в вертикальном положении больного.

Припухлость

Наличие жидкости в полости сустава может быть определено одним из трех методов».

Симптом выпячивания (рис. 273)

Этот метод выявляет небольшие количества жидкости (и не обязательно указывает на патологию). Зафиксируйте надколенник, одновременно аккуратно по очереди массируя вниз по обеим его сторонам и наблюдая за ямками с противоположной стороны. Небольшие количества жидкости могут переходить с одной стороны сумки на другую.

Симптом вальона (флюктуации)

При наличии умеренного и значительного количества жидкости в полости сустава симптом выпячивания обыч-

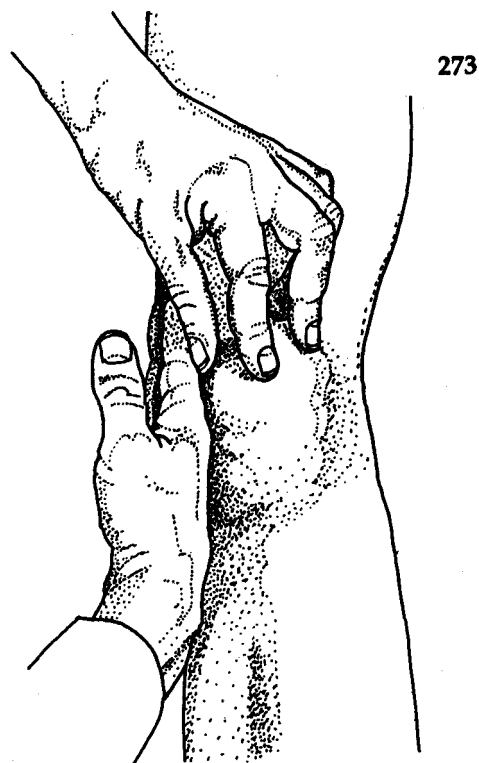


Рис. 273 Симптом выпячивания.

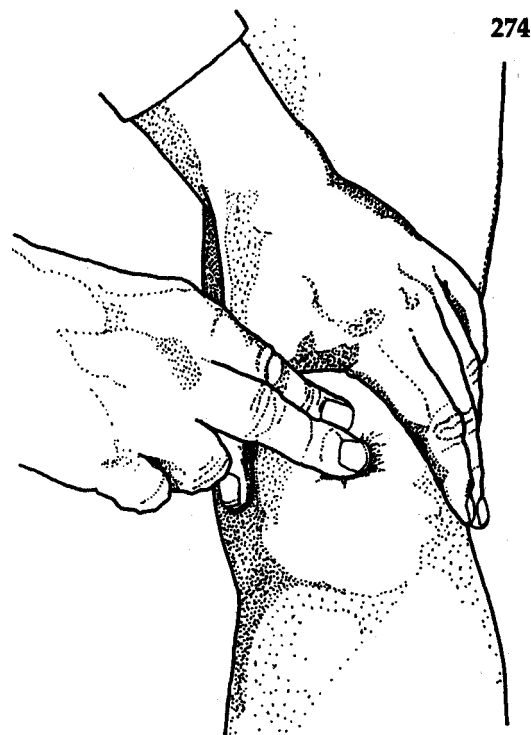


Рис. 274 Симптом флюктуации и постукивания надколенника.

275

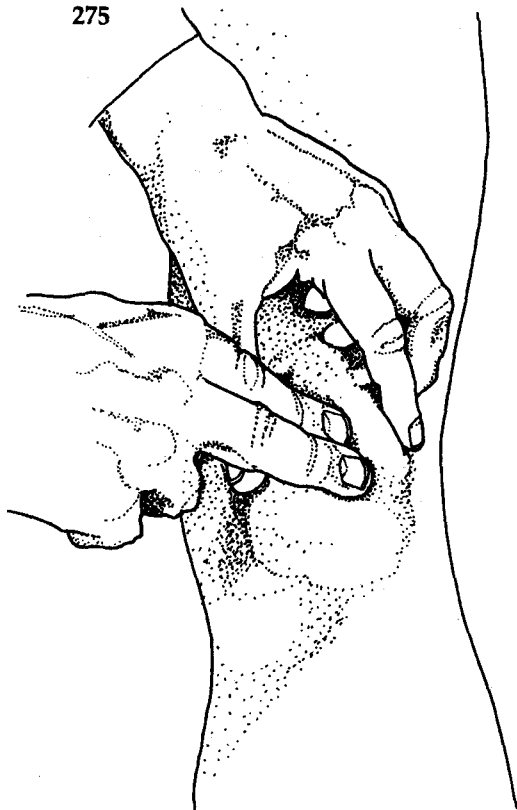


Рис. 275 Нагрузка надколеннико-бедренного сочленения.

276

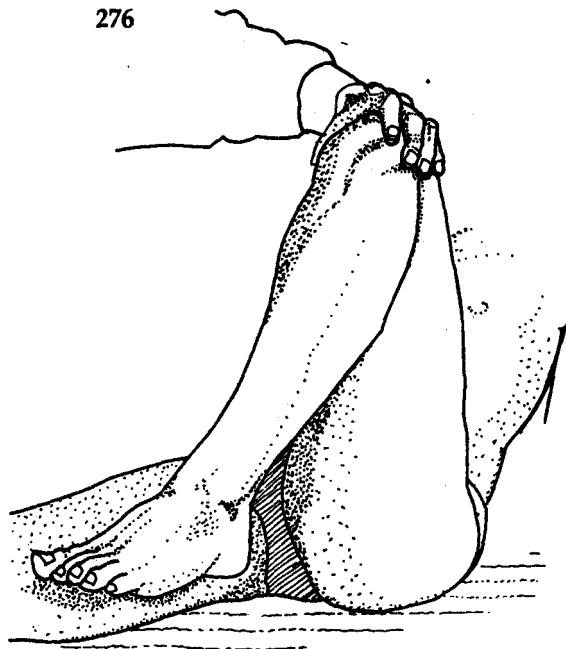


Рис. 276 Активное сгибание и определение крепитации.

но пропадает, но становится положительным симптом баллона (рис. 274). Поместите ладонь одной руки на надколенник, а большой палец и четыре других с медиальной и латеральной сторон. Затем, плотно его обхватив, давите вниз и внутрь ладонью - это автоматически направит жидкость в сторону основной полости в области щели коленного сустава. Если теперь надавить на надколенник или нижнюю часть сустава второй рукой, то первая рука почувствует увеличивающееся давление (флюктуацию). Это наиболее чувствительный тест на наличие жидкости в полости коленного сустава.

Симптом постукивания надколенника

При выполнении теста на флюктуацию можно почувствовать, как надколенник движется в вытесняемой жидкости и «постукивает» по бедренной кости (рис. 274). Часто встречаясь при накоплении большого количества жидкости в полости сустава, этот симптом может быть положительным и при значительных ретропателлярных и передних бедренных жировых подушках.

Жидкость при препателлярном и поверхностном инфрапателлярном бурситах может быть определена, если поместить большой и указательный пальцы с двух сторон припухлости и оказывать давление на вершину припухлости для выявления симптома баллона. Для выявления глубокого инфрапателлярного бурсита надавите на сухожилие надколенника и попытайтесь ощутить симптом баллона по его сторонам. При бурсите гусиной сумки данный симптом выявляется менее часто.

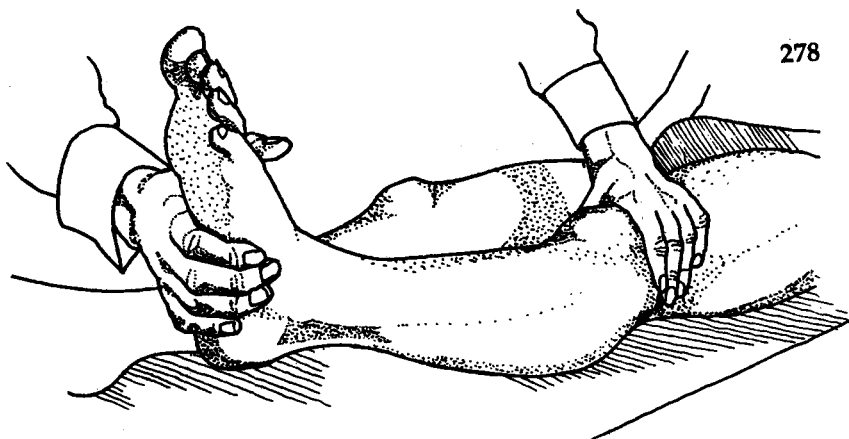
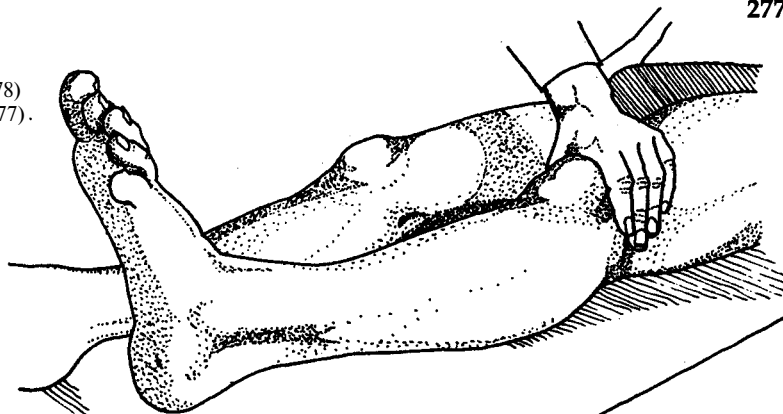
Надколенниково-бедренное сочленение

Нажмите на надколенник, прижимая его к бедренной кости одной рукой и удерживая другой (рис. 275). При этом медиальные и латеральные смещения надколенника могут спровоцировать боль или вызвать крепитацию, ощущаемую обеими руками. Можно дать нагрузку на надколенник и иначе, попросив больного напрячь квадрицепс, с усилием выпрямляя ногу. Это приводит к прижатию надколенника к бедренной кости с возможным воспроизведением боли, на которую жалуется ваш пациент (данная процедура не сопровождается движением в тазобедренном и коленном суставах). Локализация преимущественной болезненности в медиальном или латеральном отделах надколенника может быть определена его последовательным сдвигом внутрь, а затем наружу при хорошо расслабленном квадрицепсе, пальпируя по отдельности каждую его грань.

Активные и пассивные движения

Объем активного сгибания оценивается при помещении руки исследователя на все три отдела коленного сустава (ладонь на надколенник, 4 пальца медиально, большой палец латерально) для определения наличия крепитации в каждом

Рис. 277,278 «Отставание квадрицепса» - большой объем пассивного разгибания (278) по сравнению с активным разгибанием (277).



278

месте. Посмотрите на сгибание со стороны, когда пациент пытается поместить пятку к ягодицам (обычно около 115-135 градусов), и поинтересуйтесь о возникновении боли, особенно в «стрессовых точках» (напр., возле точки максимального сгибания и разгибания). Сравните активное *разгибание* из согнутого состояния с пассивным разгибанием (напр., поднимите пятку вверх от кушетки из положения сгибания). Последнее будет корректировать любое «отставание квадрицепса» (рис. 277, 278). Уменьшение активного разгибания обычно происходит в результате мышечной атрофии (для осуществления последних 15 градусов разгибания требуется 60% увеличение силы квадрицепса). Разгибание может быть также уменьшено при заболевании сустава (одинаково для активного и пассивного движения) или увеличено (10 градусов) при нестабильном, разрушенном суставе или при генерализованной гипермобильности суставов.

Большеберцово-бедренное сочленение

Для определения суставной щели расположите колено в слегка согнутом состоянии. При этом по средней линии будет легко определяться *бугорок большеберцовой кости* (рис. 279), который при болезни Осгуда-Шлаттера может быть болезненным. Если переместить пальпирующий палец медиально и затем проксимально от бугорка, то

он попадет на плато большеберцовой кости. При дальнейшем подъеме вверх будет определяться передняя линия суставной щели в виде широкого углубления назад между большеберцовой костью (снизу) и бедренной (сверху) (рис. 280). Внутренняя и наружная ротация голени будет открывать, соответственно, латеральную и медиальную части суставной щели, что облегчает ее идентификацию в сложных случаях (например, у тучных больных). Определив переднюю медиальную часть суставной щели, нажмите пальцем непосредственно возле сухожилия надколенника и, нажимая таким образом, пройдите по всей внутренней части суставной щели. *Болезненность*, определяемая только в передне-медиальном отделе, характерна для повреждения медиального мениска, тогда как более генерализованная болезненность медиального отдела суставной щели/капсулы сустава предполагает какую-то артропатию. Повторите это исследование для латерального отдела суставной щели. Локальная болезненность опять-таки больше характерна для патологии мениска, а генерализованная болезненность - для артропатии.

Пальпируя оба передних отдела суставной щели, врач оценивает наличие любого мягкотканного припухания. *Утолщение синовиальной оболочки* может дать полноту по обоим передним сус-

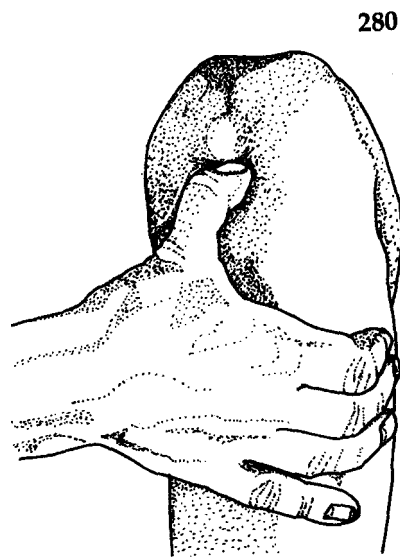
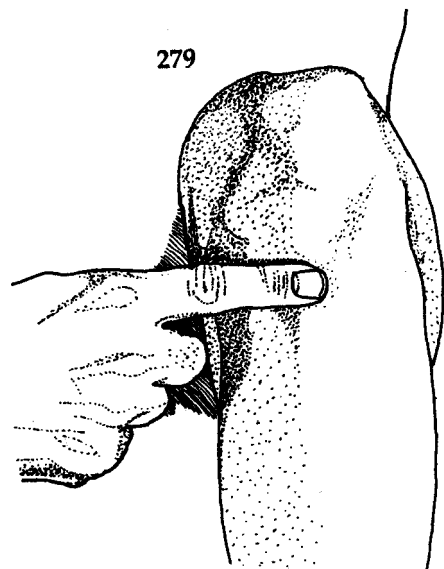


Рис. 279,280 Пальпация бугристости большеберцовой кости (279) и определение болезненности передней суставной линии (280, медиальное большеберцово-бедренное сочленение).

тавным линиям с видимой выпуклостью: при надавливании она исчезает, но немедленно появляется вновь сразу же после прекращения давления. Этот симптом может быть ложноположительным при определении утолщения синовиальной оболочки в случае значительной поднадколенниковой жировой подушки, дающей такие же ощущения. Другой причиной припухания по обеим сторонам сухожилия надколенника является *глубокий инфрапателлярный бурсит*. Однако, он может сопровождаться гипертермией, положительным симптомом баллона и иметь более четкие внутреннюю и наружную границы. Локальное припухание только с латеральной стороны, а иногда и с медиальной, может быть

проявлением кисты мениска. Это образование может выбухать с поверхности суставной щели и исчезать при сгибании/разгибании коленного сустава.

Заболевания периартикулярных тканей

Определив и пропальпировав оба отдела большеберцово-бедренного сочленения, пальпируйте дальше для выявления локальной болезненности периартикулярных тканей. Так как при этом не существует видимых ориентиров, то пальпацию лучше проводить одним пальцем, тщательно нажимая на широкую область выше и ниже суставной щели. Наиболее часто встречаются следующие

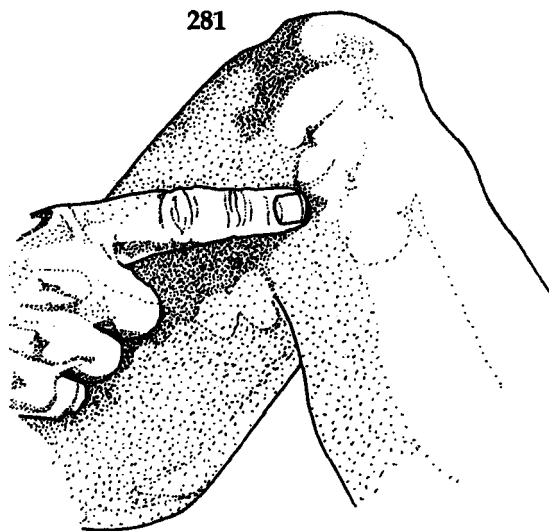


Рис. 281 Локализация болезненности при нижней энтезапатии медиальной коллатеральной связки.

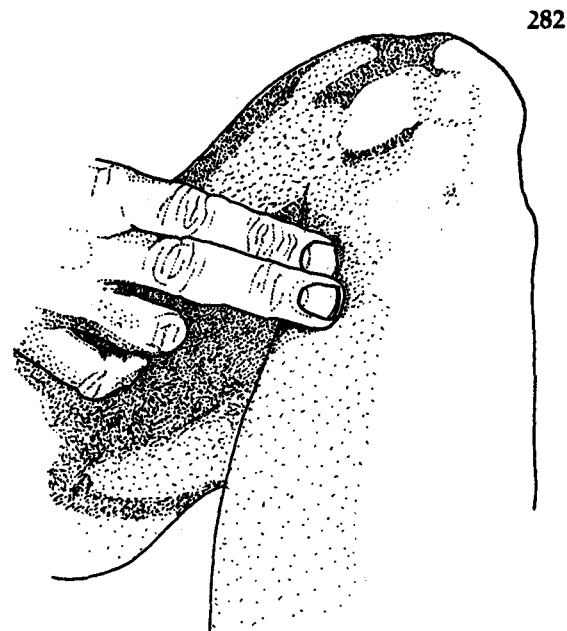
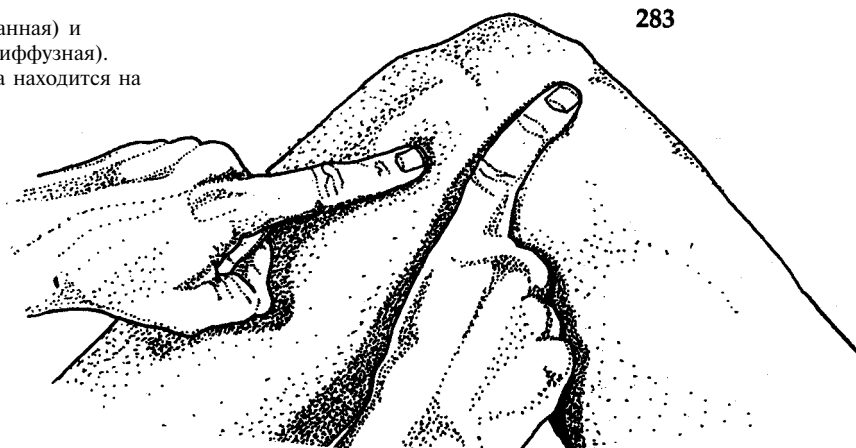


Рис. 282 Локализация болезненности (+ припухлости) при бурсите гусиной сумки.

Рис. 283 Локализация болезненности при верхней энтезопатии медиальной коллатеральной связки (локализованная) и медиальной жировой подушки (диффузная). Правый указательный палец врача находится на внутренней суставной линии.



283

щие заболевания.

Нижняя энтезопатия медиальной коллатеральной связки

Дает локальную болезненность ниже медиального отдела суставной щели, приблизительно по средней линии большеберцовой кости, если смотреть сбоку (это состояние встречается достаточно часто, (рис. 281).

Воспаление гусиной сумки

Дает более диффузную область болезненности ниже медиального отдела суставной щели, часто перекрещиваясь с местом прикрепления медиальной коллатеральной связки колена (рис. 282). Может сопровождаться также припуханием, гипертермией и иногда симптомом баллона. Эта синовиальная сумка названа так потому, что она напоминает контур перепончатой лапки гуся. Гусиная сумка расположена между медиальной коллатеральной связкой и сухожилиями портняжной, грациозной и полусухожильной мышц, непосредственно возле места их прикрепления (данная энтезопатия встречается достаточно часто, особенно у лиц среднего и пожилого возраста).

Верхняя энтезопатия медиальной коллатеральной связки

Дает локальную болезненность над медиальным отделом суставной щели, приблизительно посередине бедренной кости при взгляде сбоку (рис. 283).

Синдром медиальной жировой подушки

Это состояние сопровождается широкой областью болезненности и «тестообразным» припуханием над, и часто по медиальному отделу суставной щели (синдром встречается нередко даже у нетучных людей). Болезненность жировой подушки часто определяется и при фибромиалгии.

Нижняя энтезопатия латеральной коллатеральной связки

Приводит к локальной болезненности над головкой малоберцовой кости сзади по ее наружной


поверхности (данное состояние встречается редко (рис. 284).

Верхняя энтезопатия латеральной коллатеральной связки

Приводит к локальной болезненности над латеральным отделом суставной щели, посередине бедренной кости, если смотреть сбоку (рис. 284). Надрывы латеральной связки являются несчастными спортивными повреждениями, характеризующимися болезненной дугой при сгибании и нагрузке под углом 15-30 градусов.

Синдром подвздошно-большеберцового тракта

Дает линейную болезненность, которая идет от переднебоковой поверхности большеберцовой кости, через суставную щель вверх по бедру. Как правило, болезненность максимальна над латеральным мышцелком бедра (рис. 285). Является также преимущественно последствием спортивной травмы. Синдром сопровождается формированием болезненной дуги при угле сгибания приблизительно в 30 градусов. Боль может быть воспроизведена при надавливании на латеральный мышцелок бедра и пассивном разгибании коленного сустава из состояния полного сгибания, при этом боль появляется при угле сгибания в 30 градусов (компрессионный тест Нобля (Noble).



284

Рис. 284 Локализация болезненности при нижней и верхней энтезопатиях латеральной коллатеральной связки.

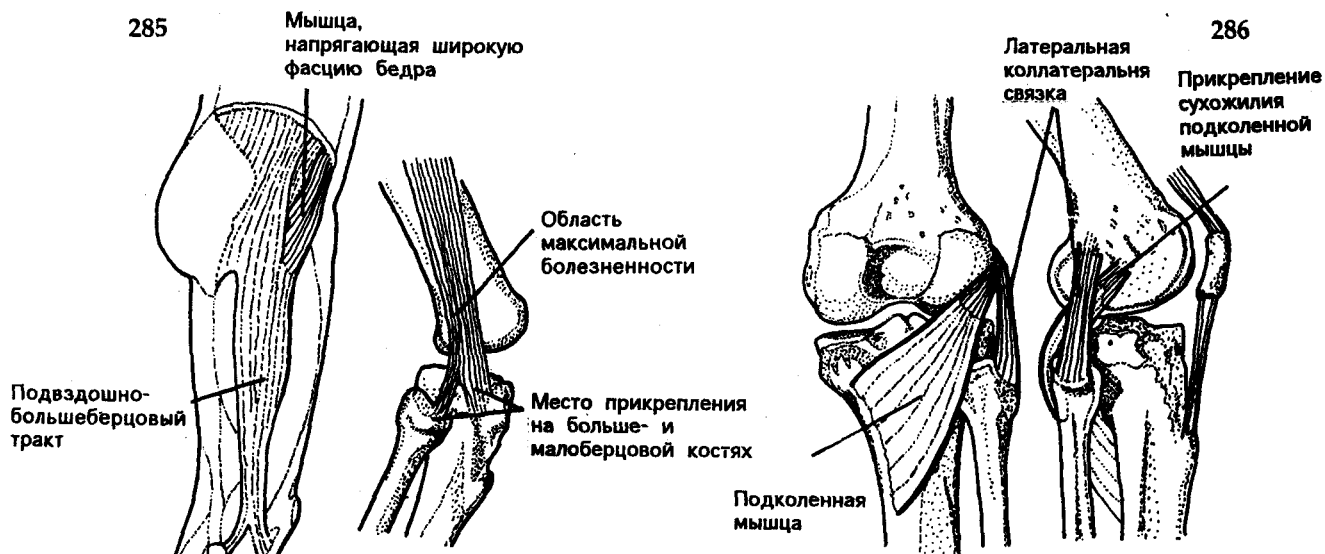


Рис. 285 Синдром подвздошно-большеберцового тракта. Рис. 286 Энтезопатия сухожилия подколенной мышцы.

Энтезопатия сухожилия подколенной мышцы

Это в основном спортивная травма, сопровождающаяся локальной болезненностью области латерального мыщелка бедра, расположенной более кпереди по сравнению с верхним прикреплением коллатеральной связки (рис. 286). Она возникает, в частности, при беге по выпуклой, неровной, наклонной поверхности, что приводит к напряжению подколенной мышцы, пытающейся уменьшить ротационные движения голени на бедренной кости (патология подколенной мышцы может сочетаться с повреждением латерального мениска, к которому она прикрепляется).

Подколенная ямка

Подколенная ямка пальпируется при умеренном сгибании коленного сустава: в основном интересуют наличие болезненности и припухлости в этой области.

Припухлость

Если ощущается какая-то припухлость, то ее связь с суставом можно подтвердить, попытавшись вернуть ее содержимое в основную синовиальную полость массажными движениями при согнутом колене. Продолжая надавливать на подколенную ямку, выпрямите колено, затем уберите обе руки. Если припухлость не появляется вновь, пока пациент не сделает несколько сгибаний в колене, то это подтверждает наличие клапанного механизма между основной полостью и «кистой». Соединение обычно выражено только в положении умеренного сгибания, позволяя жидкости проходить в обоих направлениях. При полном же сгибании или разгибании сухожилия и другие структуры задней поверхности перекрывают этот клапан.

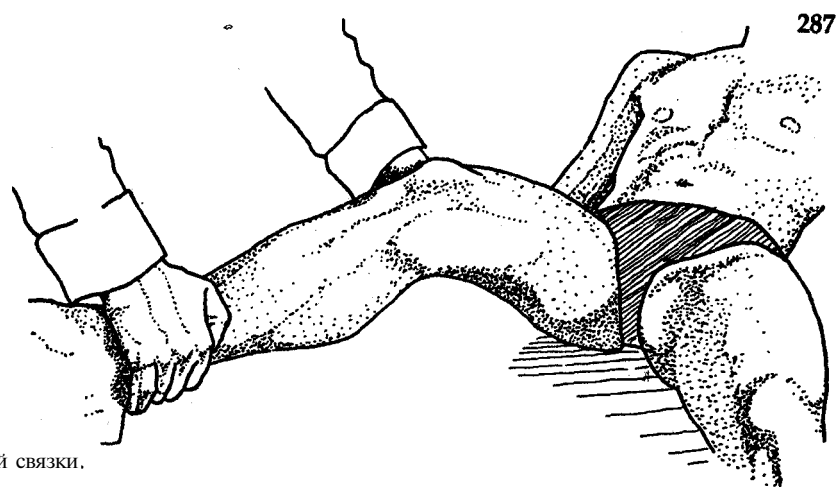


Рис. 287 Тест нагрузки медиальной связки.

Болезненность

Сухожилия медиальной и латеральной группы задней поверхности бедра или места их прикрепления, а также медиальное или латеральное места прикрепления икроножной мышцы могут быть болезненными при пальпации у бегунов с соответствующей *энтезопатией* (особенно у спринтеров и кроссовиков, у которых мышцы работают в состоянии полного растяжения). Такие растяжения иногда могут сопровождаться легкой *крепитацией* над сухожилиями.

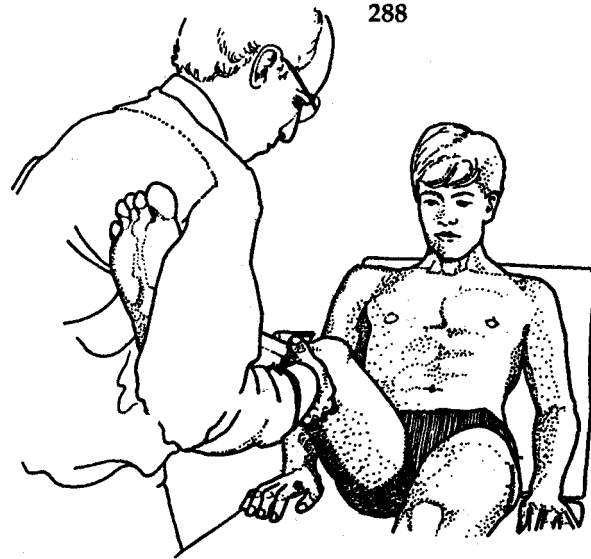
Стабильность

Хотя существует большое количество тестов для выявления нестабильности суставов, ни один из них не является строго специфичным для какого-то одного повреждения. Ниже приводятся стандартные скрининговые тесты для выявления поражения сухожилий или капсулы сустава:

Коллатеральные связки

Оценка стабильности производится в «разблокированном» суставе в состоянии легкого сгибания (при выпрямленном колене крестообразные связки также препятствуют боковому смещению). Одной рукой толкайте бедро медиально, а другой - голень латерально (рис. 287), наблюдая за избыточным движением голени в сторону (нестабильность медиальной коллатеральной связки). Способ удержания ноги не имеет существенного значения, если создается достаточный рычаг для демонстрации этого симптома (некоторые клиницисты помещают стопу пациента в свою подмышечную впадину, а руками плотно обхватывают его голень для того, чтобы можно было приложить большее усилие (рис. 288). Кроме смещения в латеральную сторону, обратите также внимание на:

- открытие медиального отдела суставной щели (*симптом зазора*);
- *боль в медиальном отделе* коленного сустава, особенно в месте нижнего прикрепления сухожилия, указывающая на *энтезопатию* коллатеральной связки. (Этот прием являет-



288

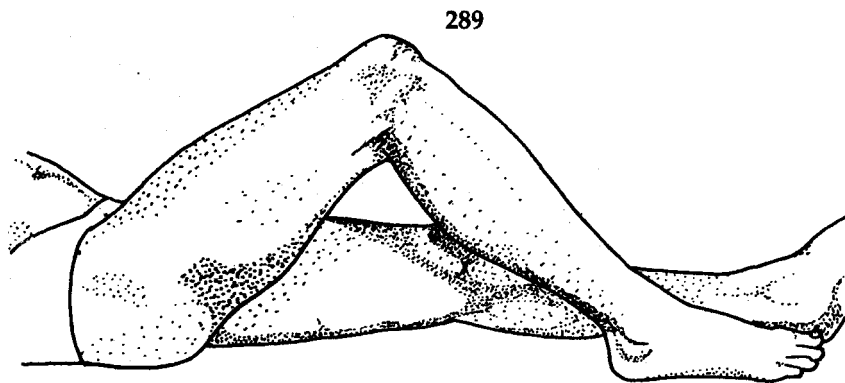
Рис. 288 Тест нагрузки медиальной связки, используя плотный захват голени. Это, в основном, стрессовым тестом для медиальной коллатеральной связки.)

Латеральная коллатеральная связка исследуется подобным же образом при слегка согнутом колене. Врач толкает голень медиально, а бедро латерально. Опять-таки смотрите за избыточным боковым смещением, симптомом зазора и появлением боли.

Крестообразные связки

Эти связки исследуются при согнутом коленном до 90 градусов и тазобедренном до 45 градусов суставах (рис. 289). Перед тестированием на избыточную подвижность:

- пропальшируйте заднюю группу мышц бедра и убедитесь, что они достаточно расслаблены (в противном случае они могут препятствовать движению голени вперед-назад, скрывая нестабильность крестообразных связок).
- Осмотрите закругленный контур коленного сустава сбоку, чтобы убедиться, что большеберцовая кость изначально не находится в состоянии подвывиха кзади (*симптом заднего*



289

Рис. 289 Положение для исследования крестообразных связок.

«провала») в результате нестабильности задней крестообразной связки.

Проделав эти предварительные исследования, проверьте тест наличия избыточной передне-задней подвижности верхнего отдела голени по отношению к бедренной кости. Стабилизировав нижнюю часть голени одной рукой, попытайтесь сместить ее верхнюю часть вперед и назад другой (рис. 290), вес пациента будет удерживать бедро в неподвижном состоянии. Некоторые врачи предпочитают сидеть на столе для обеспечения неподвижности этого отдела ноги. Однако, это не является необходимым и может вызвать боль, у пациентов с артропатией данной локализации или другими повреждениями стопы. Если при этом определяется чрезмерная подвижность голени (симптом «переднего выдвигающего ящика»), то это может указывать на нестабильность передней крестообразной связки, разрушение хряща или генерализованную гипермобильность. Сравнение со вторым коленным суставом, выполнение других тестов на гипермобильность позволяет правильно интерпретировать данные этого теста. Если голень сдвигается кзади, то такое избыточное движение указывает на нестабильность задней крестообразной связки или, опять-таки, на разрушение хряща или генерализованную гипермобильность.

Тест Лахмана (Lachman) является чувствительным методом для выявления повреждения передней крестообразной связки (особенно задне-латеральных волокон). Колено должно быть слегка согнуто (30 градусов) и расслаблено. Обхватите одной рукой бедро, а второй верхнюю часть голени (рис. 291) и тяните последнюю вперед для выявления избыточной подвижности и мягкого «конечного ощущения» (это требует хорошего расслабления от больного и достаточно больших рук врача).

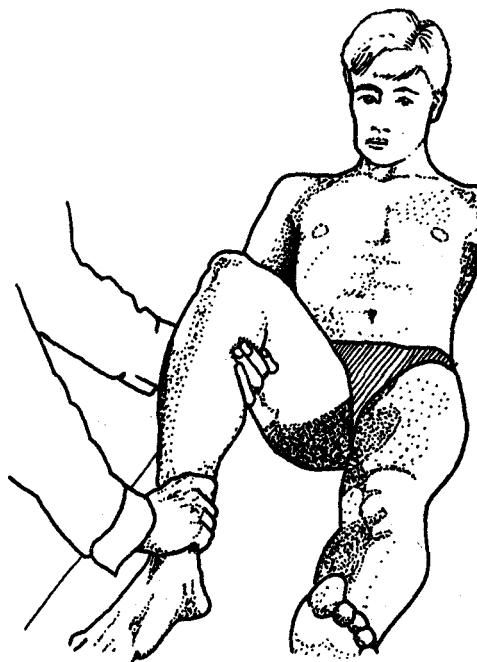


Рис. 290 Симптом переднего выдвигающего ящика.

При положительном симптоме переднего выдвигающего ящика может быть осуществлен тест Слокума (Slocum) на определение передне-латеральной и передне-медиальной нестабильности (рис. 292). В положении больного как для выполнения теста «переднего выдвигающего ящика», сядьте на кушетку и пассивно вращайте большеберцовую кость внутрь на 30 градусов, удерживая ее в этом положении на кушетке, поместив стопу возле ваших ягодиц. Этим приемом цех на-прягаете латеральный отдел капсулы сустава,

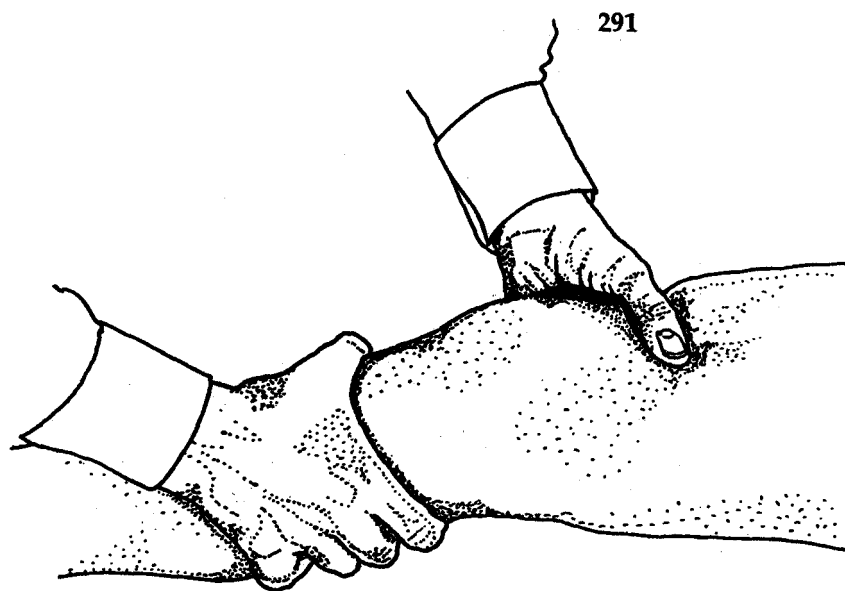


Рис. 291 Тест Лахмана.

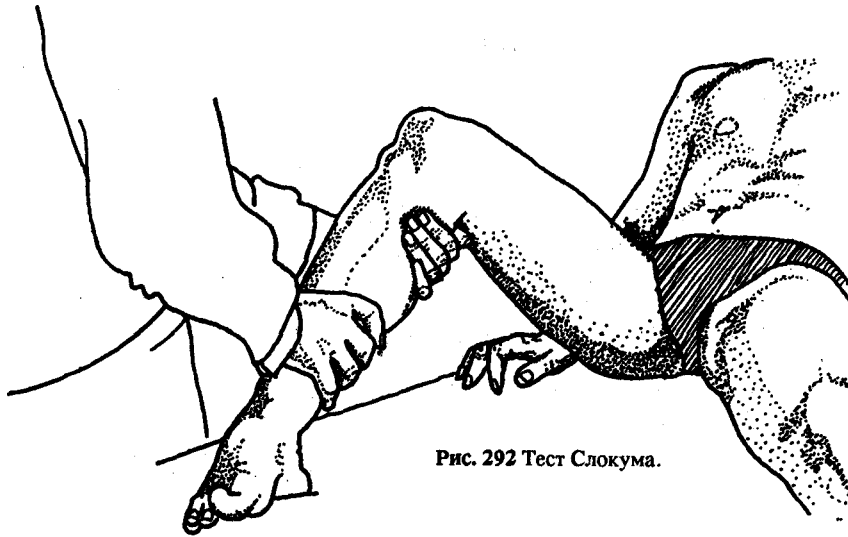


Рис. 292 Тест Слокума.

обеспечивая суставу достаточную стабильность для исчезновения симптома «переднего выдвигаемого ящика». Если же тест остается положительным и после этого (большая часть движения вперед оказывается на латеральной стороне), то это указывает на возможность повреждения латерального отдела капсулы и/или латеральной коллатеральной связки. Аналогичным образом напрягите наружный отдел капсулы: положительный симптом «переднего выдвигаемого ящика» в этом положении (движение вперед осуществляется в основном за счет медиального отдела) обычно указывает на повреждение медиальных волокон капсулы сустава и/или медиальной коллатеральной связки.

Дополнительные тесты при механическом повреждении

Если из анамнеза (напр., блокирование сустава) или при исследовании предполагается, что причина первично механическая, то для уточнения могут оказаться полезными следующие тесты:

Изменение оси вращения (симптом МакИнтоша)

Являясь другим тестом для выявления переднебоковой ротационной нестабильности, он позволяет продемонстрировать динамический подвывих, при котором большеберцовая кость соскальзывает латерально и вперед по бедренной кости. Пациент лежит на спине, тазобедренный сустав согнут под углом 20 градусов и расслаблен с легкой медиальной ротацией, колено незначительно согнуто (5 градусов). Исследующий одной рукой вращает нижний конец голени внутрь, вторая рука толкает верхнюю часть голени по бедру вперед, одновременно оказывая давление внутрь. Если после этого согнуть колено до угла 30–40 градусов, то голень неожиданно соскакивает назад с характерным щелчком. Соскакивание обусловлено подвздошно-большеберцовым трактом, который переключается с разгибательной на сгибательную функцию и тянет большеберцо-

вую кость в ее обычное положение. В норме центр вращения коленного сустава постоянно изменяется в процессе движения в результате самой формы мышелков бедренной кости, напряжения связок и тяги мышц. Положительный симптом изменения оси вращения обычно указывает на повреждение передней крестообразной, латеральной коллатеральной связок или заднебокового отдела -капсулы сустава.

Симптом медиопателлярной складки

Боль, провоцируемая смещением надколенника внутрь при согнутом под углом 30 градусов коленном суставе, может быть вызвана ущемлением складки синовиальной оболочки между мышелком бедренной кости и надколенником.

Симптом «тревоги»

Если осторожно смещать надколенник в латеральную сторону при согнутом под углом в 30 градусов колене, то больной может сопротивляться, напрягать четырехглавую мышцу бедра и выражать беспокойство, если у него наблюдаются рецидивирующие подвывихи надколенника.

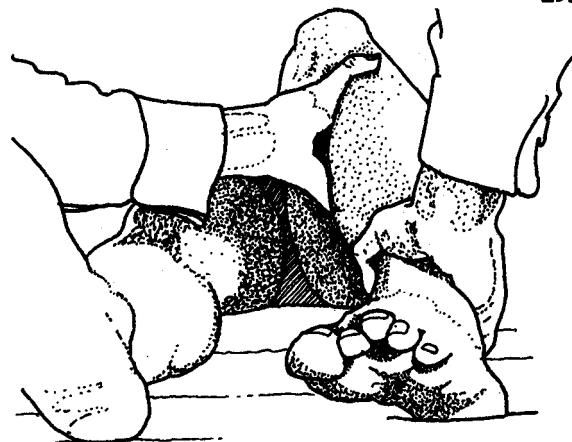


Рис. 293 Тест смещения оси.

РЕЗЮМЕ ПО ИССЛЕДОВАНИЮ КОЛЕННОГО СУСТАВА

- 1) Исследование пациента в вертикальном положении:
 - а) спереди (вальгусная, варусная деформации)
 - б) сбоку (*genu recurvatum*, задний подвывих голени)
 - в) сзади (подколенная киста)
- 2) Исследование походки
- 3) Исследование пациента на кушетке
 - а) общий осмотр (колено разогнуто):
 - изменения кожи
 - припухлость (выпот, бурса, жировые подушки)
 - атрофия квадрицепса
 - деформация (особенно сгибательная контрактура)
 - положение
 - б) пальпация (при разогнутом колене)
 - повышение температуры сустава
 - припухлость (выпот, бурсит)
 - болезненность бедренно-надколенникового сочленения
 - крепитация
 - в) пальпация во время сгибания (крепитация, ограничения, боль)
 - г) пассивное разгибание
 - д) пальпация (при согнутом колене)
 - болезненность бедренно-большеберцового сочленения, припухлость
 - болезненность периартикулярных тканей
 - энтезопатия коллатеральных связок
 - бурсит гусиной сумки
 - синдром медиальной жировой подушки
 - синдром подвздошно-большеберцового тракта
 - энтезопатия сухожилий подколенной ямки
 - подколенная ямка (киста, болезненность)
 - е) стабильность связок
 - нагрузочные тесты на медиальную/латеральную коллатеральные связки
 - симптом «переднего выдвигающего ящика» (если положительный, то определять симптом Слокума)
 - симптом «заднего выдвигающего ящика»

9 ГОЛЕНОСТОПНЫЙ СУСТАВ И СТОПА

Нижняя часть ноги, голеностопный сустав и стопа хорошо приспособлены для сохранения стабильности при поддержании веса тела и для продвижения вперед во время обычной ходьбы. Большое количество костей и их форма позволяют сохранять как подвижность, так и стабильность. И хотя подвижность в отдельно взятых суставах мала, их совокупное движение позволяет совершать хорошо контролируемое передвижение по самой различной поверхности.

В стопе выделяют три функциональные части:

- задняя (пяточная и таранная кости);
- средняя (пять маленьких костей предплюсны);
- передняя (плюсневые кости и фаланги).

Сзади кости лежат одна на другой, в то время как в средней и передней частях они расположены бок о бок друг с другом. Это делает стопу более высокой и узкой в задней части и приводит к образованию двух (продольного и поперечного) сводов стопы.

СУСТАВЫ ЗАДНЕЙ ЧАСТИ СТОПЫ

Истинно голеностопный сустав является шарнирным синовиальным суставом между медиальной лодыжкой (большеберцовой кости), латеральной лодыжкой (малоберцовой кости) и таранной костью (рис. 294, 295), позволяющим совершать тыльное и подошвенное сгибание. Малоберцовая кость усиливает стабильность сустава, но на нее падает лишь незначительная часть

веса (нижний большеберцово-малоберцовый сустав является синдесмозом, обеспечивающим лишь небольшое увеличение щели голеностопного сустава во время тыльного сгибания). Так как блок таранной кости шире спереди, то сустав более прочен и стабилен при дорсифлексии (как при ходьбе в гору), чем при подошвенном сгибании (спуск). Капсула наиболее прочна с медиальной и латеральной сторон, где она связана со связками, но расслаблена спереди (больше) и сзади. Образованная синовиальная полость обычно ни с чем не связана.

Стабильность поддерживается сильными коллатеральными связками (рис. 296, 297). Единст-

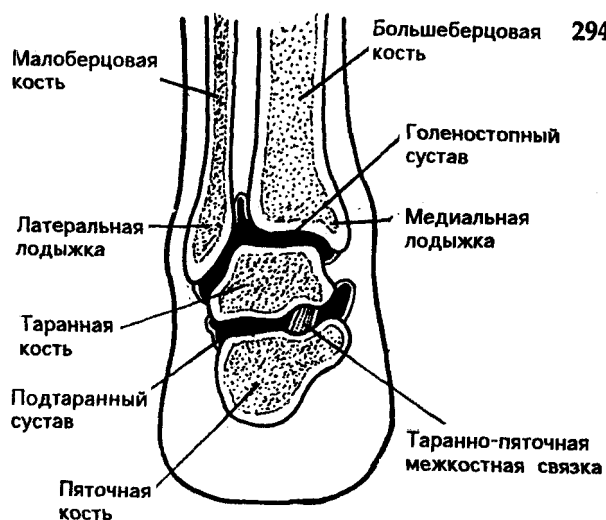

Рис. 294 Кости и суставы голеностопного сустава и задней части стопы.

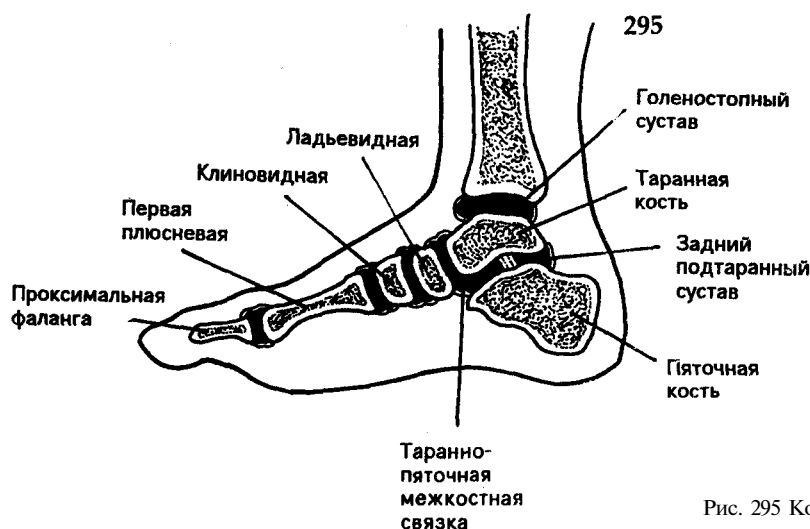


Рис. 295 Кости и суставы стопы (боковой разрез).

венная медиальная *дельтовидная связка* очень прочна (отрыв лодыжки происходит до ее разрыва) и препятствует выворачиванию стопы. Латеральная связка имеет три пучка (*передняя и задняя таранно-малоберцовые связки и пяточно-малоберцовая связка*). При подворачивании стопы первой нагрузке испытывает передняя таранно-малоберцовая связка, которая и рвется чаще других. Пяточно-малоберцовая связка тоже может порваться, но только после разрыва передней таранно-малоберцовой. Разрыв обеих связок ведет к нестабильности голеностопного сустава. Задняя таранно-малоберцовая связка рвется только при очень тяжелой травме.

Задний *подтаранный сустав* образован выпуклой нижней поверхностью таранной кости и вогнутой суставной поверхностью пяточной кости (рис. 295). Капсула этого глуболежащего сустава прочна и позволяет лишь незначительное растяжение синовиальной оболочки. Вместе с таранно-пяточной порцией таранно-пяточно-ладьевидного сустава он позволяет внутреннее и наружное подворачивание задней части стопы.

СУСТАВЫ СРЕДНЕЙ ЧАСТИ СТОПЫ

Межпредплюсневый сустав является функциональным объединением таранно-пяточно-ладьевидного и пяточно-кубовидного суставов и позволяет внутреннее и наружное подворачивание передней части стопы (а также некоторое приведение и отведение). Движение, в основном, осуществляется в таранно-ладьевидном суставе, хотя отмечается некоторое движение и между клиновидными и кубовидной костями.

СУСТАВЫ ПЕРЕДНЕЙ ЧАСТИ СТОПЫ

Плюсне-фаланговые суставы (ПлФС) и проксимальные и дистальные межфаланговые суставы (МФО) являются синовиальными суставами, подобными пястнофаланговым и межфаланговым суставам рук. Капсула каждого ПлФС укреплена медиальной и латеральной коллатеральной связками, дорсально - сухожилием разгибателя, а снизу - плантарным сухожилием. Стабильность ПлФС, в основном, зависит от прочности капсулы, и если функция капсулы нарушена (напр., синовитом), то пальцы становятся нестабильными и следуют за тягой сухожилий (происходит тыльный подвывих и вальгусная деформация).

СВОД СТОПЫ

Свод стопы позволяет равномерно распределить нагрузку между пяточным выступом (пяточной костью) сзади и головками четырех латеральных плюсневых костей и двумя сесамовидными косточками первой плюсневой кости спереди. Он обеспечивает подвижность и эластичность при ходьбе и беге. Продольный свод имеет высокий подвижный медиальный отдел и низкий ригид-

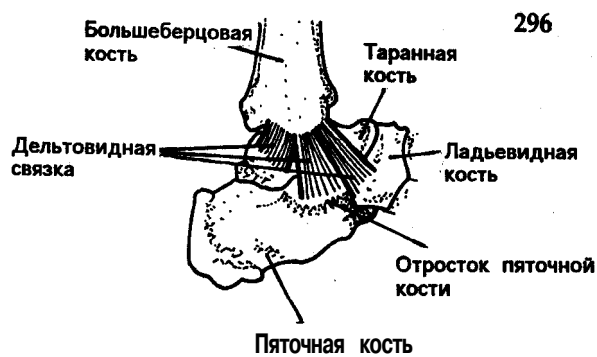


Рис. 296 Связки голеностопного сустава (внутренняя сторона).

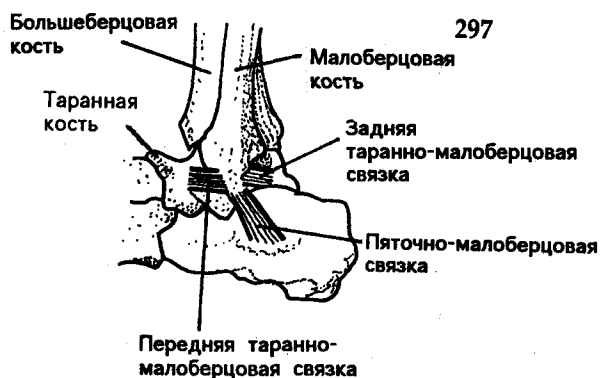

Рис. 297 Связки голеностопного сустава (наружная сторона)

ный латеральный компонент. Поперечный свод высокий проксимально и низкий дистально. Он поддерживается капсулами суставов, тыльными и подошвенными связками, а также длинными сухожилиями мышц голени (роль подошвенной фасции и мелких мышц подошвы не ясна).

СУХОЖИЛИЯ, СУМКИ И ФАСЦИИ

Ахиллово сухожилие, общее прикрепление камбаловидной и икроножной мышц, прикрепляется к задней части пяточной кости и отделена от нее *ретропяточной (пре-Ахилловой) сумкой* (рис. 298). Другими клинически значимыми сумками являются *ретро-Ахилловая сумка* (между кожей и Ахилловым сухожилием) и *подпяточная сумка* (между кожей и нижней поверхностью пяточной кости), и непостоянные сумки над медиальной частью первого плюсне-фалангового сустава и латеральной частью пятого плюсне-фалангового сустава.

Позади лодыжек проходят сухожилия мышц, окруженные каждое своим влагалищем (рис. 299, 300):

- латеральная лодыжка: *длинной и короткой малоберцовых мышц* (подворачивание внутрь), прижимаемые удерживателем малоберцовых мышц (*retinaculum peroneum*);
- медиальная лодыжка: *задней большеберцовой* (подворачивание наружу) и, более сзади, длинного сгибателя пальцев и длинного сгибателя большого пальца. Они прижимаются к кости удерживателем мышц-сгибателей (*retinaculum flexorum*), образуя *предплюсневый канал*, через который также проходит *задний большеберцовый нерв*.

Впереди и более поверхностно по отношению к голеностопному суставу под удерживателем мышц-разгибателей (*retinaculum extensorum*) располагаются три сухожильных влагалища (рис. 301): в медиальном проходит большое сухожилие *передней большеберцовой мышцы* (основной тыльный сгибатель стопы); в среднем - длинный разгибатель большого пальца; в латеральном - длинный разгибатель пальцев.

Плантарная фасция начинается от срединного выступа пяточной кости. В проксимальном отделе она плотная и толстая, постепенно утончаясь и разделяясь по направлению к основанию головок плюсневых костей, где она и прикрепляется (рис.298).

Кожа латерального отдела стопы, пальцев и пятки очень сильно утолщена. Между головками плюсневых костей и кончиками пальцев и кожей в подкожной соединительной ткани лежат *фиброзно-жировые подушки*, служащие амортизаторами (рис. 302). В результате постоянных выраженных нагрузок, которые они получают, стопа и голеностопный сустав являются частым местом суставных и периапартулярных травматических повреждений, а также большинства артропатий.

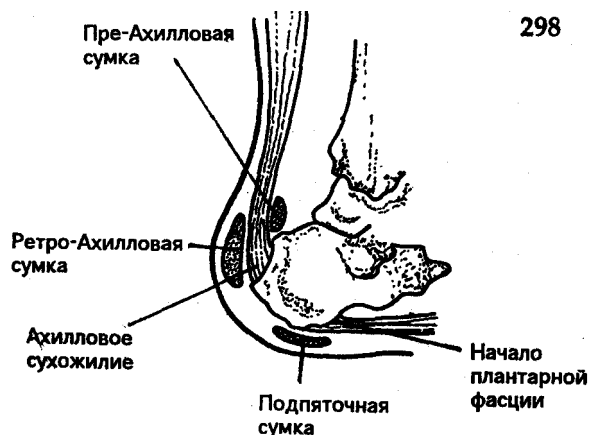


Рис. 298 Сумки области голеностопного сустава.

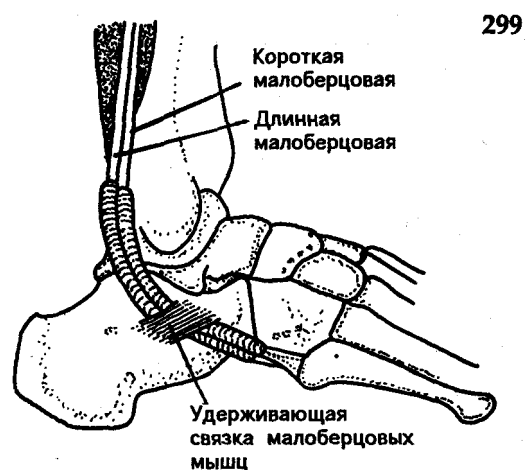


Рис. 299 Сухожилия и сухожильные влагалища вокруг голеностопного сустава (наружная сторона).

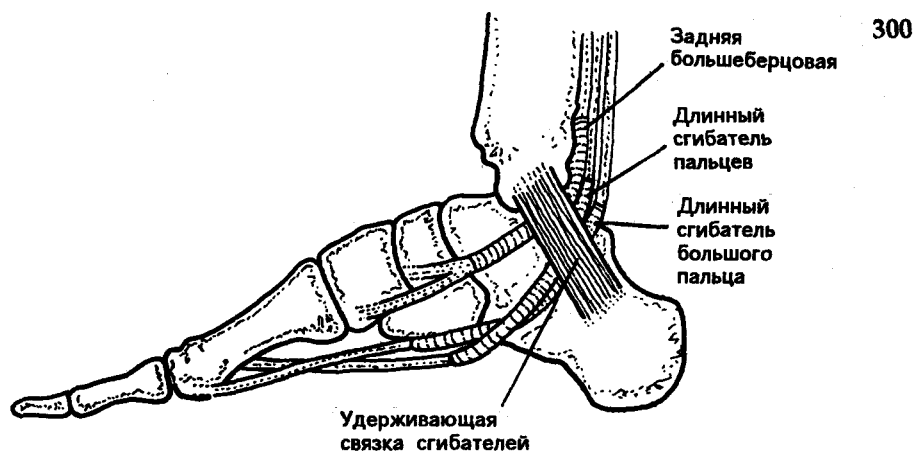


Рис. 300 Сухожилия и сухожильные влагалища вокруг голеностопного сустава (внутренняя сторона).

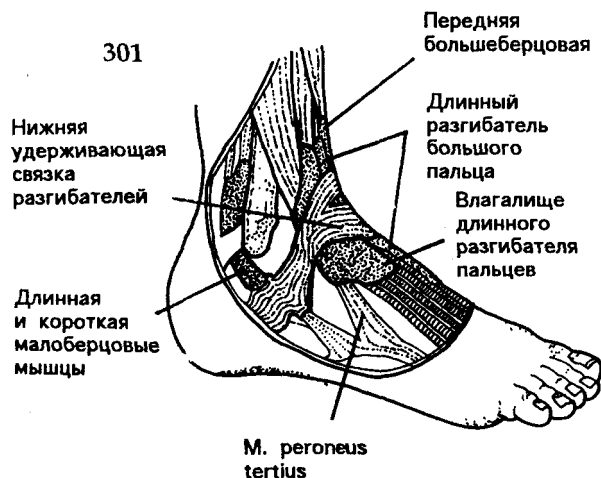


Рис. 301 Сухожилия и сухожильные влагалища вокруг голеностопного сустава (передняя сторона).

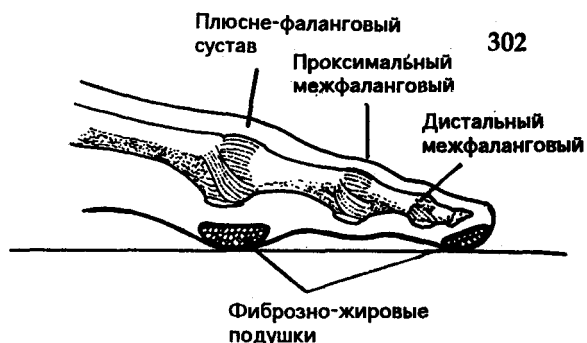

Рис. 302 Плюсне-фаланговые суставы и фибро-жировые подушки.

СИМПТОМЫ

Боль, возникающая в суставных и периартикулярных структурах, обычно хорошо отграничена, а ее локализация позволяет предположить правильный диагноз.

Боль в задней части стопы

Боль, возникающая в голеностопном суставе, ощущается спереди широкой линией, соединяющей обе лодыжки. Для нее характерно усиление при стоянии или ходьбе. Напротив, боль в подтаранном суставе ощущается, в основном, сзади между лодыжками и, как правило, ухудшается при ходьбе по неровной поверхности, когда стопа постоянно подворачивается вовнутрь и наружу.

Локальная боль и болезненность в пятке могут возникать в результате ретро-Ахиллового бурсита, ретро-пяточного бурсита, тендинита пяточного сухожилия или его энтезопатии. При поражении пяточного сухожилия боль обычно усиливается при стоянии на цыпочках босиком. Боль под пяткой, усиливающаяся при длительном стоянии или ходьбе, обычно возникает из-за энтезопатии плантарной фасции («плантарный фасциит»).

Боль в средней части стопы

Поражение межпредплюсневых суставов дает боль в «области шнурков для ботинок», особенно заметной при длительном стоянии и ходьбе без опоры на носок. Потеря нормального свода стопы («плоскостопие») также может вызвать боль данной локализации.

Боль в передней части стопы

Боль плюсне-фаланговых суставов ощущается под головками плюсневых костей (метатарзалгия). Она усиливается при стоянии и ходьбе и при поражении нескольких суставов может быть описана как «ходьба по мраморным плитам».

Жгучая боль в стопе и пальцах указывает на ее неврогенный характер. При нейроме Нортон (Morton) типично возникновение острой интермиттирующей боли между третьим и четвертым пальцами, особенно при сдавлении головок плюсневых костей (например, в тесной обуви). Предплюсневый туннельный синдром (ущемление заднего большеберцового нерва) обычно вызывает жжение, онемение и покалывание в дистальном отделе подошвы и пальцах.

Воспаление любого из синовиальных влагалищ может вызывать локальную боль, которая часто распространяется по ходу влагалища и усиливается при движении соответствующей мышцы.

Отраженная боль

Боль может иррадиировать в область голеностопного сустава из позвоночника и, реже, из тазобедренного сустава. При отраженной боли в результате отека корешка она соответствует границам дерматома (рис. 303, 304), усиливается при натяжении и подъеме выпрямленной ноги и может сопровождаться неврологической симптоматикой.

ИССЛЕДОВАНИЕ

Осмотрите обе стопы и голеностопные суставы пациента, раздетого до нижнего белья, во время ходьбы и когда он стоит. Проведите дальнейшее исследование и пальпацию, уложив больного на кушетку. Дополнительную информацию можно получить при исследовании обуви пациента, особенно стельки и каблука.

ИССЛЕДОВАНИЕ СТОЯЩЕГО ПАЦИЕНТА

Сравните обе стороны пациента спереди, сбоку и сзади, обращая особое внимание на следующие моменты:

Припухлость

Синовит голеностопного сустава дает диффузную припухлость по передней поверхности этого сустава (рис. 305), часто заполняя небольшие ямочки перед лодыжками. Синовит межплюсневых суставов дает лишь небольшое припухание над средней частью тыла стопы. Плюснефаланговый синовит часто сопровождается припухлостью тыльной части переднего отдела стопы, смазывает контуры сухожилий разгибателей и вызывает расхождение плюсневых костей и пальцев. Сочетание межфалангового синовита и теносиновита сгибателей пальцев может давать так называемый «сосискообразный палец».

Линейная припухлость, пересекающая щель голеностопного сустава, обычно является результатом теносиновита разгибателей. Теносиновит малоберцовой или задней большеберцовой мышц дает, соответственно, линейное или диффузное припухание вокруг латеральной или медиальной лодыжек.

Припухлость вокруг Ахиллового сухожилия может быть результатом тендинита (дающего припухлость самого сухожилия), ретро-пяточного бурсита (проявляющегося как эксцентрическая припухлость по обеим сторонам сухожилия) или ретро-Ахиллового бурсита (более заметная поверхностная припухлость, рис. 306). Это также обычное место для формирования узелков (стр. 20), часто проявляющихся как поверхностные, эксцентрические образования над пяточным сухожилием и задней частью пяточной кости.

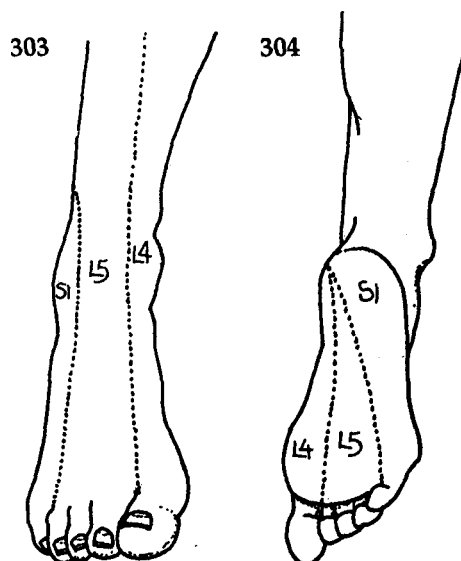


Рис. 303,304 Дерматомы нижней части голени и стопы: (303) тыльная сторона, (304) подошва.

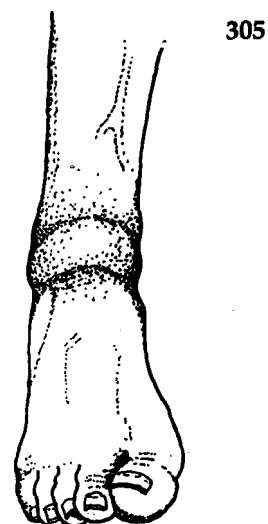


Рис. 305 Припухлость при синовите голеностопного сустава.

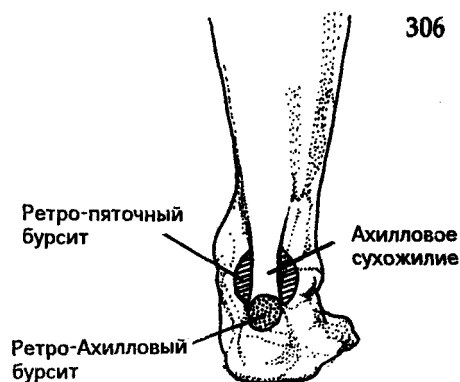


Рис. 306 Локализация припухлости вокруг Ахиллового сухожилия.

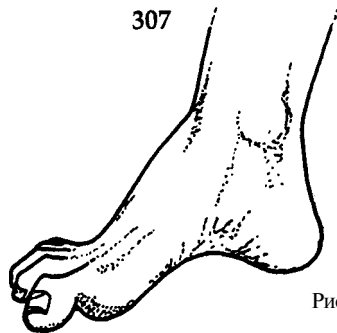


Рис. 307 Собачья стопа.

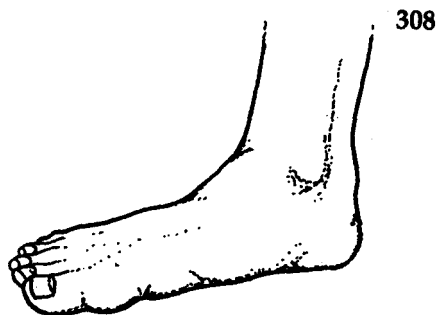

Рис. 308 Плоская стопа.

Деформация

Убедитесь, что оба свода нормальны. Продольный свод может быть увеличен (*pes cavus*, часто как результат неврологического заболевания, рис. 307) или уменьшен (*pes planus* или плоская стопа, рис. 308). При выраженном плоскостопии смещенная таранная и ладьевидная кости образуют выступ перед и сразу же ниже медиальной лодыжки.

Можно отметить разнообразные деформации. Наиболее часто встречается *hallux valgus* (рис. 309), при котором происходит угловое смещение и ротация в первом плюсне-фаланговом суставе. Связанное с этим медиальное смещение плюсневых костей (*metatarsus primus varus*) проявляется в уширении переднего отдела стопы. Часто появляется сумка на наружной стороне большого пальца. *Молоткообразная деформация* (рис. 310) проявляется в переразгибании плюсне-фаланговых суставов и сгибании проксимальных межфаланговых суставов (обычно второй палец, вместе с вальгусной деформацией первого пальца). Дистальные межфаланговые суставы могут быть прямыми, согнутыми и разогнутыми. Над выступающими проксимальными суставами часто развиваются мозоли. «*Палец-колотушка*» (рис. 311) образуется при сгибательной контрактуре дистального межфалангового сустава. Деформация «*петушиный гребень*» (рис. 312) образуется при сочетании сгибания в обоих межфаланговых суставах с разгибанием и часто подшвенным подвывихом в плюсне-фаланговом суставе (обычно в результате полиартрита). Фиброзно-жировая подушка при этом смещается в дистальном направлении, и могут образовываться вторичные мозоли под выступающей головкой пястной кости и над согнутым проксимальным межфаланговым суставом.

Деформации голеностопного и подтаранного суставов лучше наблюдать сзади. Вальгусное смещение пяточной кости (*эверсия*) встречается наиболее часто (рис. 313,314), обычно отражая поражения как голеностопного, так и подтаранного

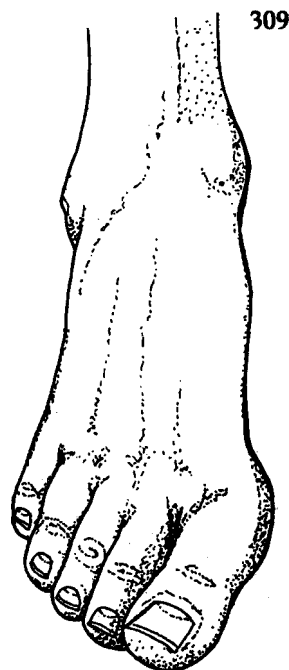
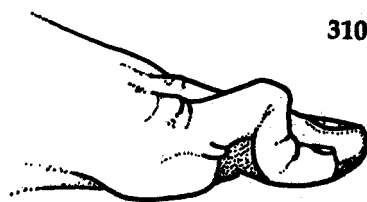
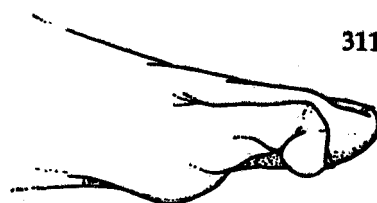

Рис. 309 Вальгусная деформация большого пальца.



310



311

Рис. 310,311 Деформации пальцев стопы: (310) молоткообразная, (311) палец-колотушка.

суставов. Варусное смещение пяточной кости (инверсия) встречается редко. Фиксированная подошвенная сгибательная контрактура (*talipes equinus*) обычно является результатом спастического паралича. Врожденная косолапость может сочетаться с подошвенным сгибанием в голеностопном суставе (*talipes equinus*) или тыльным сгибанием (*talipes calcaneus*). Может быть сопутствующая деформация среднего отдела стопы, например, *talipes equinovarus* или *talipes calcaneovalgus*.

Изменение кожи и ногтей

Можно отметить потерю оволосения над дистальными отделами нижних конечностей (сосудистая недостаточность, нейропатия), вазомоторные изменения и изменение окраски кожи (синдром Рейно, сосудистые заболевания, криоглобулинемия), изъязвления (гравитационные, васкулиты) и псориатические бляшки. Так же как и на руках (стр. 21, 38), обратите внимание на точечные поражения ногтей и их дистрофию (псориаз, хроническое течение синдрома Рейтера), проявления васкулита, формирование «бараньих палочек». Особенностью поражения ногтей пальцев ног, обычно первого пальца, является онихогрипоз (выраженное искривление и гипертрофия).

Исследование пациента во время ходьбы

Походка описана в главе 2. Боль в любой части стопы или голеностопном суставе может привести к появлению анталгической походки. Другие типичные проявления могут указывать на место поражения.

Патология задней части стопы

Если подвижность голеностопного сустава уменьшена, то нога может ротироваться наружу и слегка приводится, что дает походку «*пальцами наружу*» - наружное смещение передней части стопы. Больной пытается идти, перекачивая стопу с внутренней на наружную сторону. В тяжелых случаях это приводит к утере продольного свода и пациент идет, опираясь на внутреннюю сторону стопы. При болезненности пятки больной старается не опираться на нее, шаг при этом укорачивается, а первой на землю опускается передняя часть стопы. При поражении Ахиллового сухожилия пациент уменьшает или полностью избегает отталкивания, что также приводит к укорочению шага.

Проблемы средней части стопы

Стопа при этом часто инвертирована и отталкивание происходит латеральной стороной.

Проблемы передней части стопы

Для того, чтобы предотвратить нагрузку весом на этот отдел стопы, пятка не отрывается от земли в позднюю фазу стояния и отсутствует фаза отталкивания. Коленный, тазобедренный суставы и туловище сгибаются для поддержания дви-

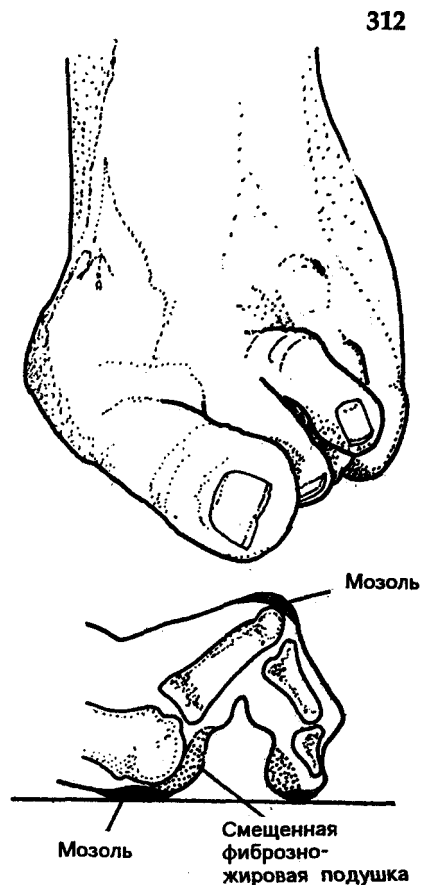


Рис. 312 Деформация «петушиный гребень» с *hallux valgus* (при полиартрите).

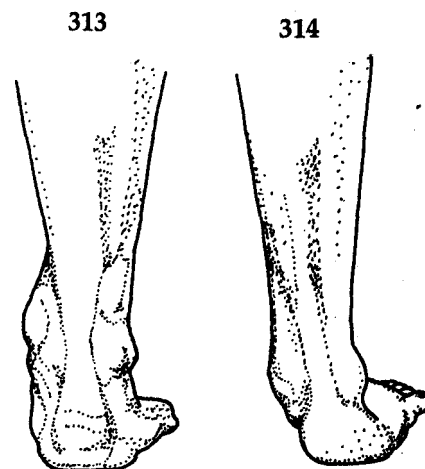


Рис. 313,314 Задняя часть стопы в норме (313) и при эверсии (подворачивании наружу) (314).

жения вперед, на здоровой стороне укорачивается фаза переноса ноги, выражаясь в «перепрыгивании» во время поздней фазы стояния на пораженной стороне. Поражение передних отделов стоп с двух сторон выражается в сгибании вперед, укорочении шага и шаркающей походке.

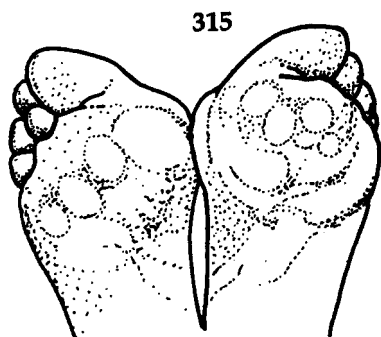


Рис. 315 Сумки при подвывихах плюсне-фаланговых суставов.

Исследование лежащего пациента

Расположив пациента на кушетке, закончите исследование осмотром подошв, затем проведите пальпацию и оцените подвижность.

Исследование подошв и межпальцевых промежутков

При подвывихах плюсне-фаланговых суставов особенно часто наблюдаются *мозоли* и *воспаление адвентиционных сумок* (рис. 315). Кажется, что они сливаются с окружающей кожей, и могут быть болезненны при прямом давлении. Возможные осложнения (особенно при ревматоидном артрите) включают васкулит, нарушение целостности кожи с отделяемым, вторичную инфекцию. *Бородавки* болезненны при прямом, но особенно при боковом сдавлении, и имеют четкую демаркационную линию от окружающей кожи. Пустулезные *псориазические бляшки* и *keratoderma blennorrhagica* проявляются одинаково (рис. 316, 317), иногда можно наблюдать плантарную эритему, аналогичную пальмарной.

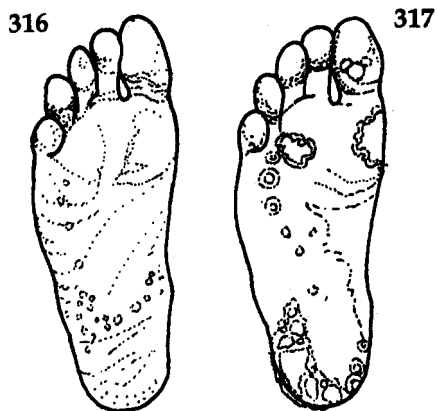


Рис. 316,317 Keratoderma blennorrhagica: (316) начальные проявления, (317) выпяченная стадия.

Разведите и осмотрите межпальцевые промежутки. Мацерированная кожа с трещинами характерна для *tinea pedis* («стопы атлета») - часто наблюдаемого грибкового поражения у больных с деформациями пальцев стопы и патологическими кожными промежутками.

ПАЛЬПАЦИЯ

Повышение температуры

Проведите тыльной поверхностью кисти по верхней поверхности стопы, для того, чтобы определить повышение температуры над голеностопным суставом, межпредплюсневыми или плюсне-фаланговыми суставами.

Болезненность, припухлость и подвижность суставов

Поработайте с каждой группой суставов, чтобы определить:

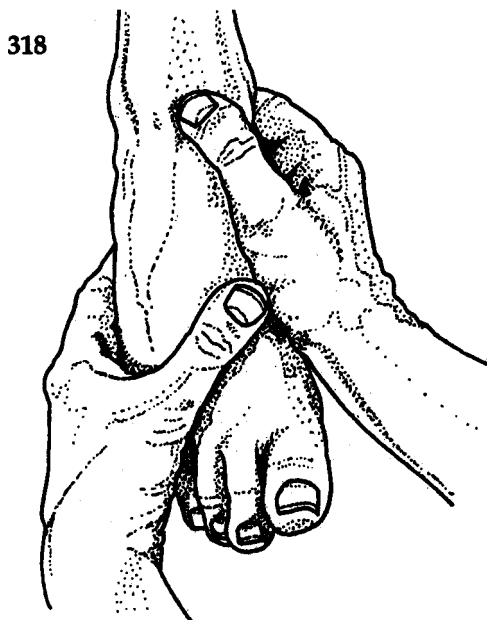


Рис. 318 Пальпация передней суставной линии голеностопного сустава.

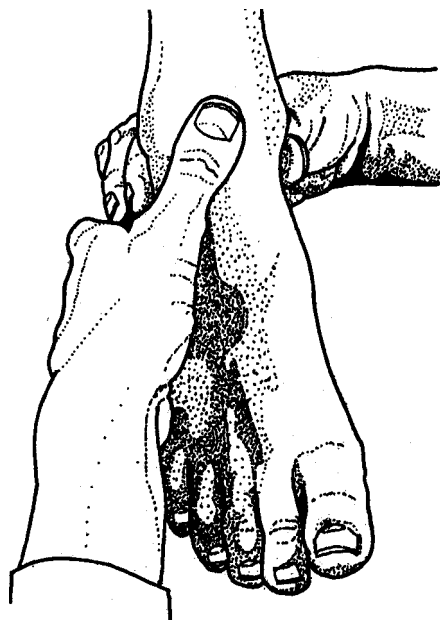


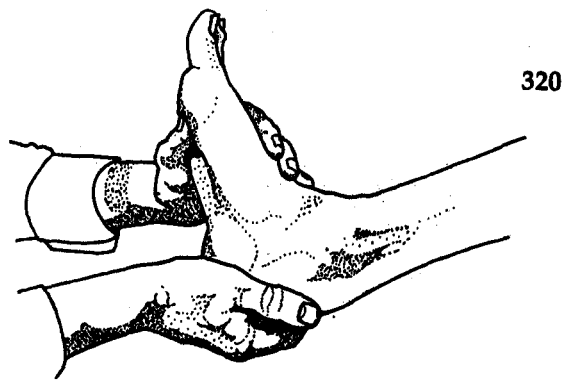
Рис. 319 Давление сзади правой рукой усиливает выраженность припухлости,спереди которая пальпируется левой рукой.

- болезненность суставной щели;
- припухлость, связанную с внутрисуставным выпотом;
- ограничение пассивных движений;
- боль (особенно при нагрузке) во время движения.

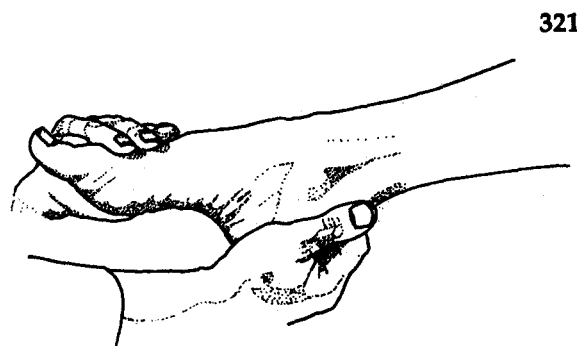
Голеностопный сустав. Определите переднюю суставную щель при помощи пальпации одним или двумя большими пальцами, одновременно аккуратно сгибая и разгибая голеностопный сустав (рис. 318). Обратите внимание на наличие крепитации во время этого движения. Определив линию сустава, крепко надавите для выявления болезненности и припухлости. Синовит и выпот лучше всего определяются именно здесь, где передний отдел капсулы наиболее тонок и растяжим. Такая внутрикапсулярная припухлость становится более очевидной при пассивном тыльном сгибании голеностопного сустава и одновременном надавливании другой рукой на задний отдел капсулы под и сзади обеих лодыжек (рис. 319). Подвижность: при умеренно согнутом коленном суставе и расслабленной икроножной мышце поддерживайте нижний отдел ноги одной рукой, а второй проведите пассивное тыльное сгибание (около 20 градусов; рис. 320) и подошвенное сгибание (около 45 градусов; рис. 321).

Лодтаранный сустав. Этот сустав недоступен пальпации и припухлость в нем не выявляется.

Подвижность: стабилизируйте голень одной рукой, а второй, плотно обхватив пятку, двигайте стопу внутрь (инверсия, около 30 градусов; рис. 322) и наружу (эверсия, около 20 градусов; рис. 323).

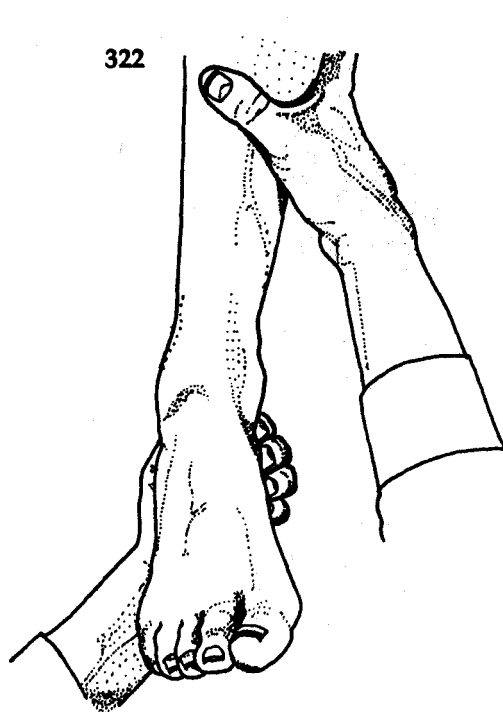


320

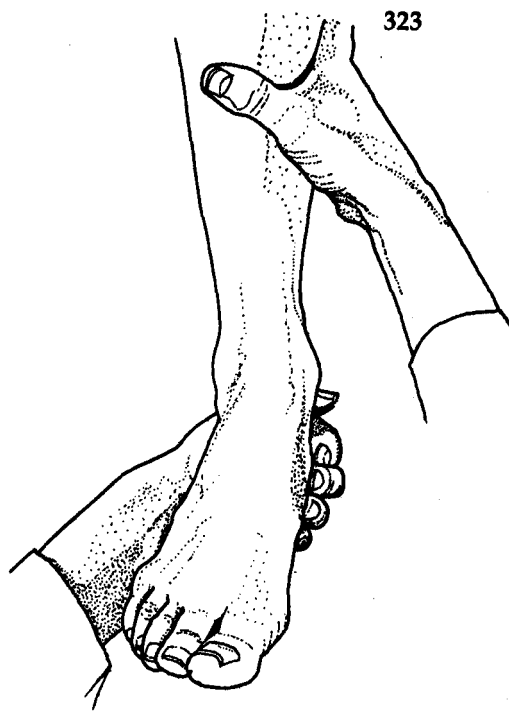


321

Рис. 320,321 Тыльное (320) и подошвенное (321) сгибание голеностопного сустава.



322



323

Рис. 322,323 Движения в подтаранном суставе: инверсия (322) и эверсия (323).

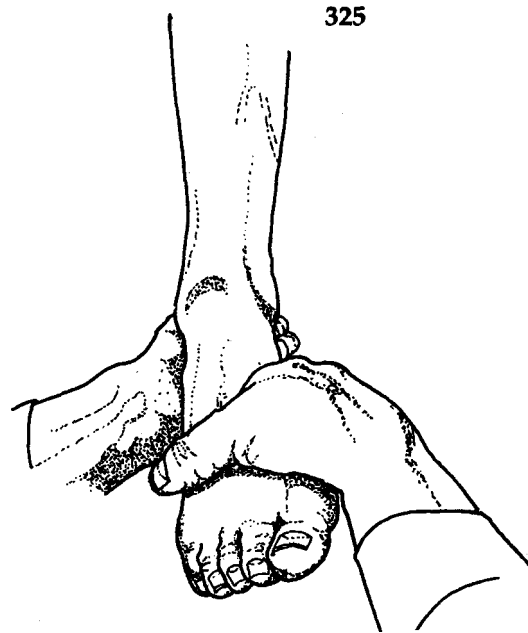
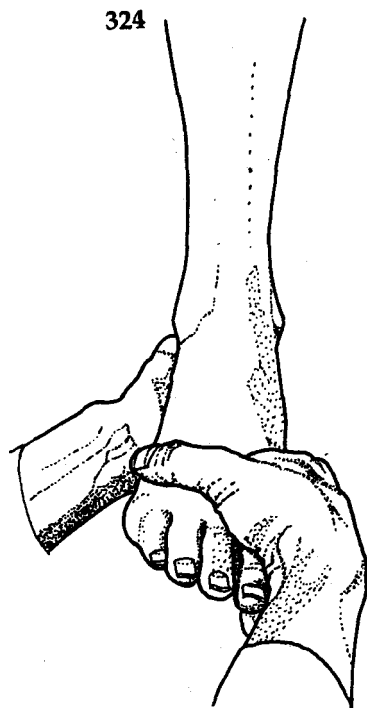


Рис. 324,325 Межпредплюсневые движения: эверсия (324) и инверсия (325).

Межпредплюсневые суставы. Оцените болезненность и мягкотканную припухлость над дорсальным отделом средней части стопы. Мышечное брюшко короткого разгибателя пальцев с латеральной стороны стопы может имитировать утолщение синовиальной оболочки голеностопного сустава или межпредплюсневых суставов. Это можно дифференцировать при активном разгибании пальцев, при котором мышца укорачивается, приподнимается "вверх" и становится более плотной. Костные разрастания на тыльной поверхности стопы наблюдаются при остеоартрозе таранно-ладьевидного сустава, а также при выпирании таранной кости при полой стопе (иногда с образованием над ними мозоля).

Подвижность: стабилизируйте пяточную кость одной рукой, а другой, взявшись за передний отдел стопы, вращайте ее вокруг продольной оси наружу (эверсия, около 40 градусов; рис. 324) и внутрь (инверсия, около 30 градусов; рис. 325).

Плюсне-фаланговые суставы. Болезненность плюсне-фаланговых суставов оценивается при поперечном сдавлении головок плюсневых костей (рис. 326). Если выявлена болезненность этим приемом, то проводится пальпация по очереди каждого плюсне-фалангового сустава, сжимая их между большими пальцами (с заднебоковой поверхности) и указательными (со стороны подошвы; рис. 327). Синовит плюсне-фаланговых суставов сопровождается припухлостью на тыльной поверхности, распространяющейся в проксимальном направлении и заполняющей пространства между головками плюсневых кОС-

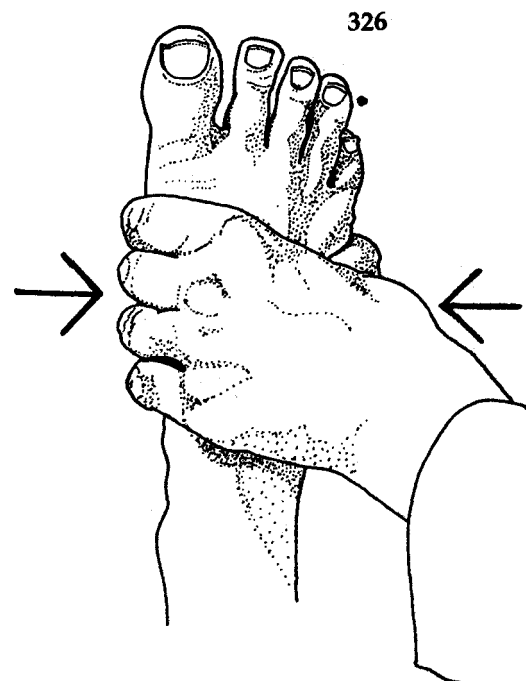

РИС. 326 Поперечное сжатие плюсневых костей.

тей. Болезненность только одной плюсневой головки может указывать на перелом из-за нагрузки (наиболее часто второй-третьей - «маршевый перелом»). Точно локализованная болезненность между головками второй и третьей (менее часто третьей и четвертой) плюсневых костей характерна для межпальцевой невриномы Мор-

тона (Morton). При этом может определяться нарушение чувствительности с латеральной и медиальной сторон, соответственно, третьего и четвертого пальцев. Изредка большую невриному можно пропальшировать .

Подвижность: исследуйте каждый плюсне-фаланговый сустав, зажав головку плюсневой кости между большим и указательными пальцами одной руки, а второй двигая проксимальную фалангу в положение сгибания и разгибания (рис. 328). Первый плюсне-фаланговый сустав имеет около 80 градусов разгибания и 35 градусов сгибания. Другие плюсне-фаланговые суставы могут сгибаться и разгибаться приблизительно на

40 градусов.

Межфаланговые суставы. Болезненность- межфаланговых суставов определяется при боковом сдавлении заднебоковых отделов каждого МФС между указательным и большим пальцами (рис. 329). Припухлость при синовите лучше всего видна на заднебоковой и боковой поверхностях.

Подвижность определяется при фиксировании более проксимально расположенной фаланги и движении более дистальной фаланги (рис. 330). Проксимальные межфаланговые суставы сгибаются приблизительно на 50 градусов, а дистальные - на 40 градусов; разгибание варьирует до 30 градусов.

327

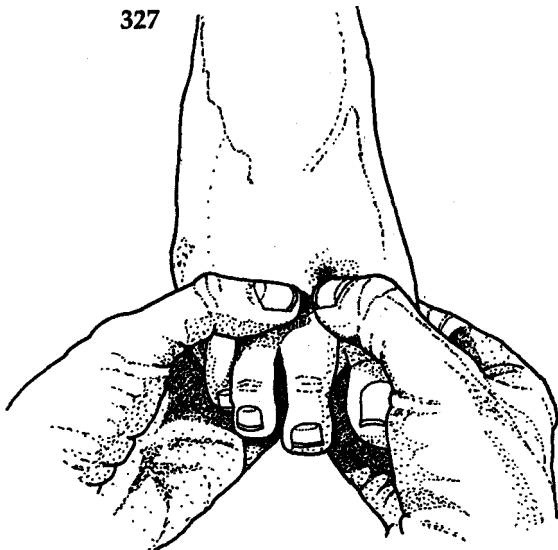


Рис. 327 Пальпация плюсне-фалангового сустава.

328

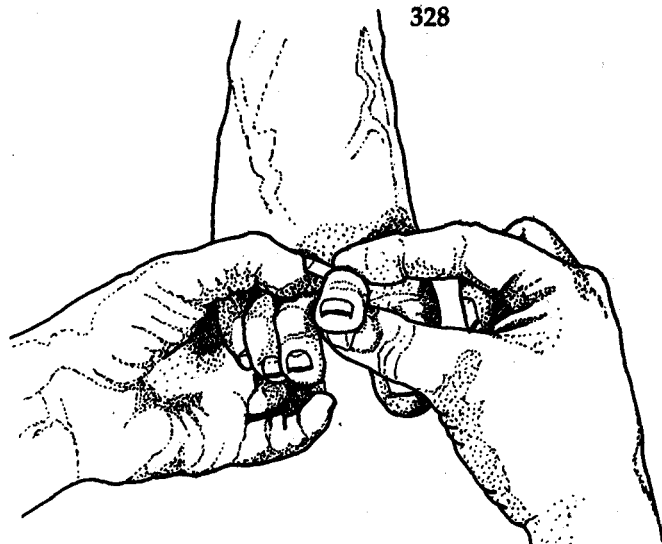


Рис. 328 Движение в плюсне-фаланговом суставе.

329

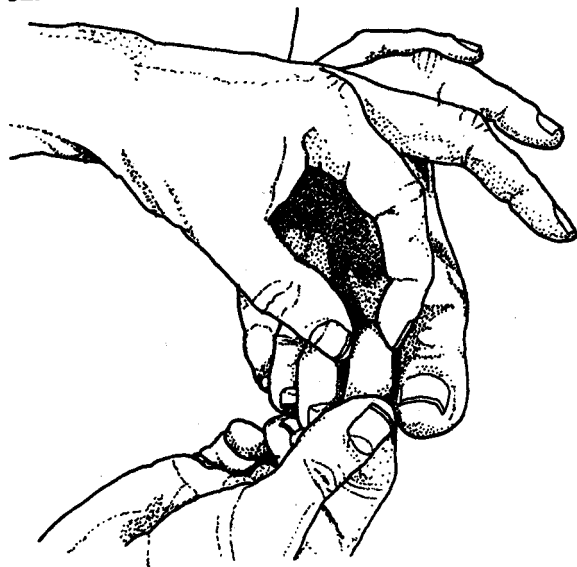


Рис. 329 Пальпация межфалангового сустава.

330

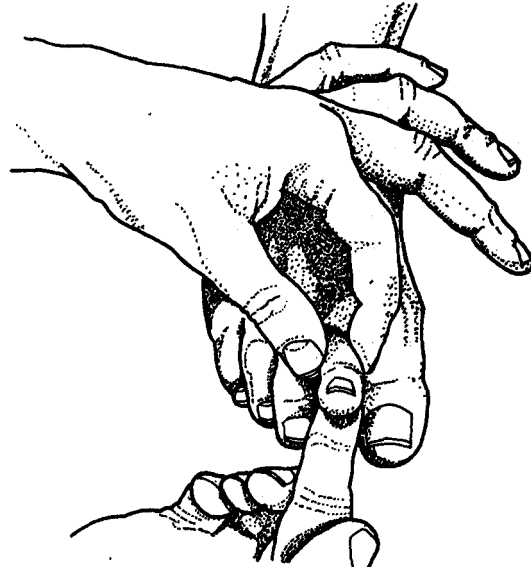

Рис. 330 Движение в межфаланговом суставе.

Периартикулярные структуры

Пропальпуйте сзади и снизу каждой лодыжки для выявления припухлости мягких тканей, болезненности и повышения температуры, связанных с поражением сухожильных влагалищ. Может определяться крепитация и воспроизводится боль при выполнении пальпации соответствующего сухожилия одной рукой (рис. 331), в то время как другая пассивно проводит эверсию (напрягая сухожилия вокруг медиальной лодыжки) или инверсию (нагружая малоберцовые сухожилия вокруг латеральной лодыжки).

Теносиновит сухожилий, проходящих по передней поверхности голеностопного сустава, дифференцируется от синовита этого сустава по следующим признакам:

- он расположен более поверхностно, имеет линейную конфигурацию;
- болезненность четко определяется и вне суставной щели;
- боль воспроизводится при соответствующем активном движении против сопротивления (дорсифлексия стопы, разгибание пальцев).

Подошвенный фасциит подтверждается воспроизведением боли при интенсивном надавливании на середину пятки (рис. 332).

Исследование задней части пятки и Ахиллово сухожилия проводится в положении больного на животе, стопы свисают за край кушетки. Для выявления болезненности и припухлости пальпируйте большим и указательным пальцами:

- Ахиллово сухожилие (тендинит, частичный разрыв);
- ткани впереди и по бокам сухожилия (пре-Ахилловый бурсит);
- место прикрепления сухожилия к пяточной кости (ретро-Ахилловый бурсит или энтезопатия пяточного сухожилия).

Потом исследуйте резистивное активное плантарное сгибание, попросив больного толкать стопой вниз вашу руку (рис. 333). Это может воспроизводить боль при Ахилловом тендините, энтезопатии или частичном разрыве, но тест отрицателен при бурсите. При частичном разрыве можно пропальпировать дефект сухожилия, который при выполнении этого приема становится более отчетливым.

331

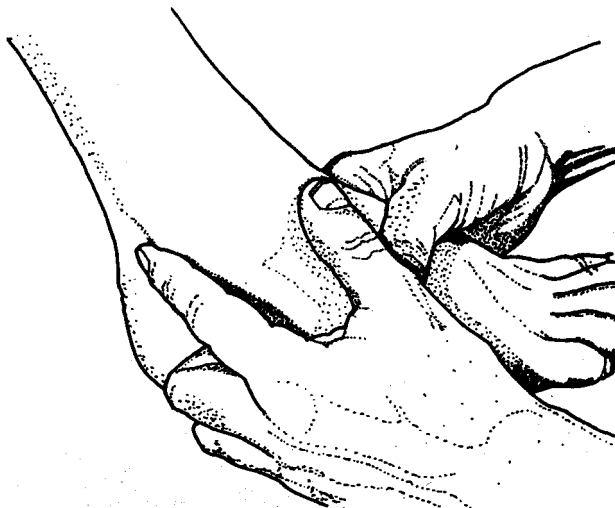


Рис. 331 Определение крепитации влагалища малоберцовой мышцы.

332

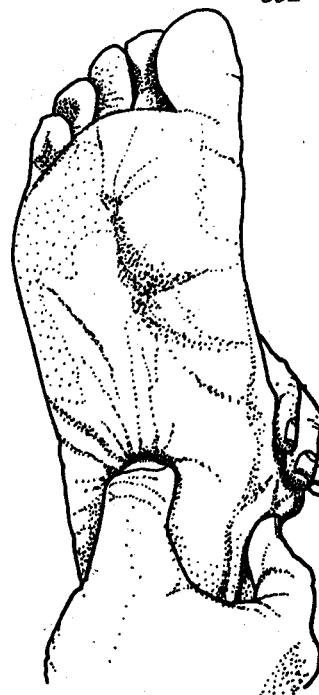


Рис. 332 Болезненность при плантарном фасциите.

При полном разрыве сухожилия выполнение активного резистивного движения становится невозможным и плотное сжатие икроножной мышцы (с ее укорочением) не приводит к пассивному плантарному сгибанию. Старый (заживший) разрыв может оставить после себя пальпируемый узелок на сухожилии.

Определите пальпацией наличие других узелков (как проявление системного заболевания), связанных с кожей или нижележащими структурами.

ДОПОЛНИТЕЛЬНЫЕ ТЕСТЫ НА СТАБИЛЬНОСТЬ

Передняя стабильность

Симптом переднего выдвигающего ящика определяет целостность передней таранно-малоберцовой связки. Пациент сидит, одной рукой толкайте нижний отдел голени назад, а второй тяните на себя пяточную и таранную кости (рис. 334). Любое движение стопы по отношению к голени означает нестабильность.

Латеральная нестабильность

Она является результатом повреждения передней таранно-малоберцовой или пяточно-малоберцовой связок. Захватите пяточную кость обеими руками и пальпируйте большим пальцем ниже латеральной лодыжки (рис. 335). Медленно подворачивайте пятку внутрь, обращая внимание на избыточную подвижность и появление пальпируемой щели вне большого пальца. Для выявления недостаточности дельтовидной связки (нечастое состояние) поворачивайте пятку наружу и определяйте появление впадины на медиальной стороне.

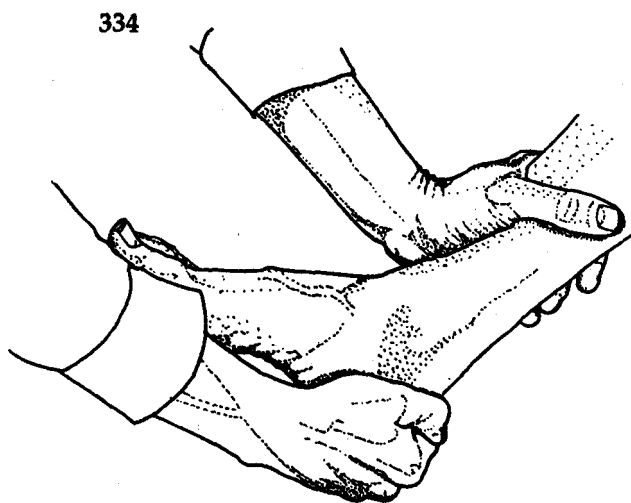


Рис. 334 Тест передней нестабильности.

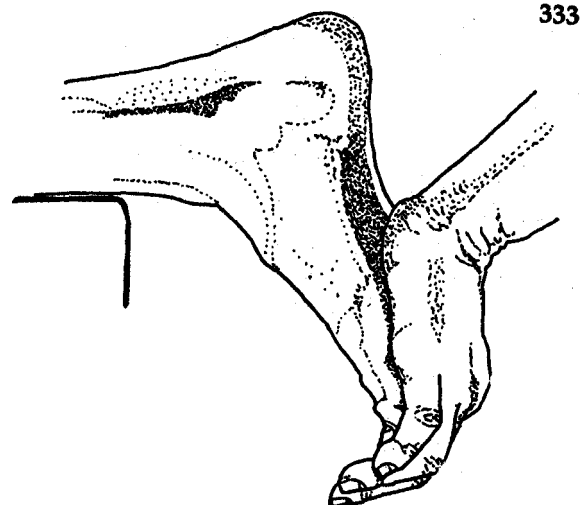


Рис. 333 Резистивное активное плантарное сгибание.

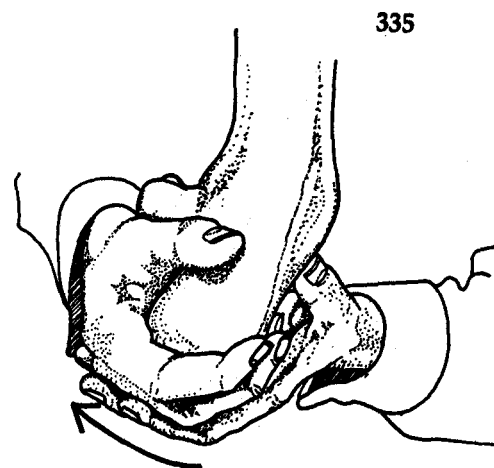


Рис. 335 Тест латеральной нестабильности.

РЕЗЮМЕ ПО ИССЛЕДОВАНИЮ СТОПЫ

- (1) Исследование стоящего пациента
 - (а) припухлость (синовит, теносиновит, тендинит, бурсит, узелки)
 - (б) деформация (свода стопы, суставов)
 - (в) кожа, ногти /
- (2) Исследование идущего пациента
- (3) Исследование лежащего пациента
 - (а) исследование подошв, межпальцевых промежутков
 - (б) пальпация (повышение температуры, припухлость, болезненность) и подвижность (ограничение, боль, крепитация) суставов:
 - голеностопного (тыльное/подошвенное сгибание)
 - подтаранного (инверсия/эверсия пяточной кости)
 - межпредплюсневых (инверсия/эверсия среднего отдела стопы)
 - плюсне-фаланговых (сгибание/разгибание)
 - межфаланговых (сгибание/разгибание)
 - (в) пальпация (повышение температуры, припухлость, болезненность) с или без движения (боль, крепитация) периартикулярных структур:
 - теносиновит (разгибателей, малоберцовых мышц, задней большеберцовой)
 - места прикрепления подошвенной фасции
 - Ахиллового сухожилия и места его прикрепления (больной на животе)
 - пре-Ахилловый, ретро-Ахилловый бурситы (больной на животе)
 - (г) тесты на стабильность (переднюю, боковую)

10 ВИСОЧНО-НИЖНЕЧЕЛЮСТНОЙ СУСТАВ

Нижняя челюсть как единая структура соединяется с черепом в трех точках: два височно-нижнечелюстных сустава (ВНС) и зубы («трехсуставной комплекс»). Височно-нижнечелюстные суставы являются одними из наиболее часто работающих суставов, челюсть открывается и закрывается около 2000 раз в день во время жевания, сосания, проглатывания, разговора, поцелуя, зевания, храпения и т.д.

Каждый ВНС имеет фиброзный (а не гиалиновый) хрящ и фиброзно-хрящевой диск, полностью разделяющий полость на два синовиальных отдела (рис. 336). Верхний отдел действует как *скользящий сустав* (позволяя нижней челюсти движение в передне-заднем направлении и некоторое боковое). Нижний отдел действует как *шарнирный сустав*. При открывании рта мышелки головок вращаются, затем происходит соскальзывание мышелков и дисков вперед по височной поверхности (рис. 337 - 339). Суставная капсула в общем слабая, но сбоку она уплотняется, формируя височно-нижнечелюстную связку. Шиловидно-нижнечелюстная и клиновидно-нижнечелюстная связки удерживают мышелок, диск и височную кость в соответствующем положении. Однако, в целом свободная капсула и форма суставной поверхности позволяют легко изменять положение мышелка при прикусе, напряжении мышц и изменении положения, а также при травме.

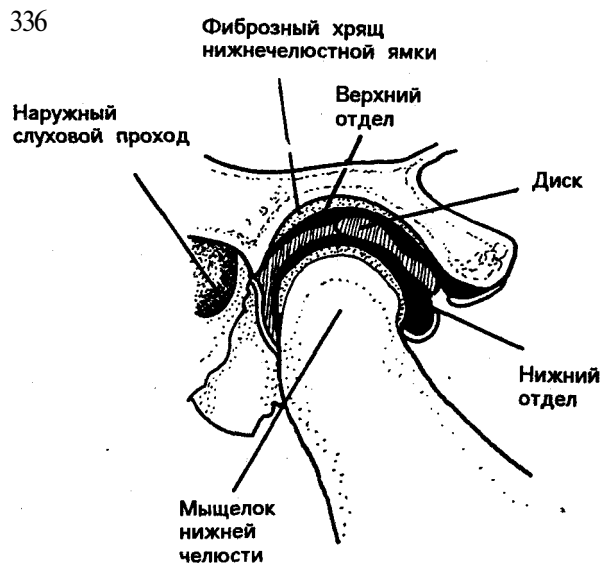


Рис. 336 Основная анатомия височно-нижнечелюстного сустава.

Боковые крыловидные мышцы являются основными мышцами, открывающими рот и тянущими каждый мышелок и диск вперед. Действуя вместе, они выдвигают челюсть вперед, действуя по-отдельности, они вызывают ее боковое отклонение. Жевательные, височные и внутренние крыловидные мышцы являются основными, вызывающими закрытие рта. Височная мышца также является основной, двигающей челюсть назад.

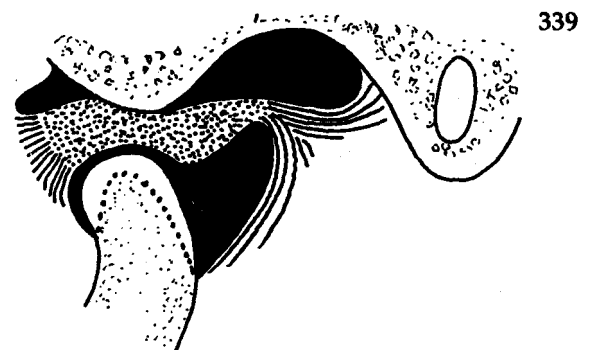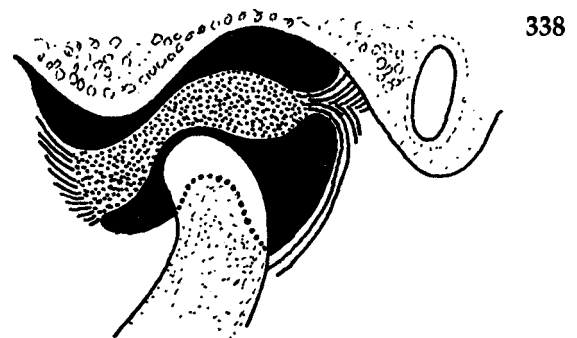
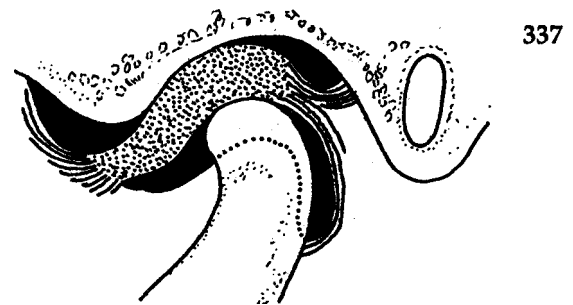


Рис. 337 - 339 Нормальное открытие ВНС: (337) рот закрыт, (338) рот открывается - мышелки вавдаются и движутся вместе с диском вперед, (339) рот полностью открыт.

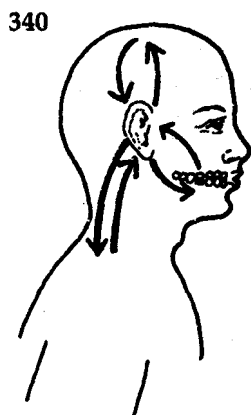


Рис. 340 Отраженная боль из и в область ВНС.

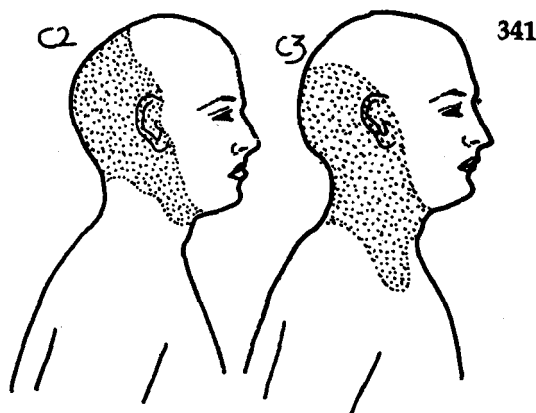


Рис. 341 Дерматомы области ВНС.

Боль в ВНС может быть локальной, но чаще она иррадирует в нижнюю челюсть, зубы, боковую поверхность головы или шею (рис. 340). Менее часто боль, возникающая в зубах или шее, может радировать в область ВНС, которая попадает в район дерматомов C2 и C3 (рис. 341).

ВНС и зубы зависят и влияют на нормальное развитие и функционирование друг друга. Если предполагается боль в ВНС, то необходимо провести уточнение:

- Есть ли *боль* при открывании и закрывании рта, при жевании, зевании или разговоре. (Если да, то где она ощущается?)
- Есть ли *блокирование челюсти* (блокирование в закрытом состоянии обычно связано с поражением диска, блокирование в открытом состоянии - с подвывихом).
- Есть ли «*щелкание*» челюсти (часто из-за частичного подвывиха или разрушения диска, дисфункции боковой крыловидной мышцы или патологии прикуса).
- Настоящее или прошлое *заболевание зубов* (кариес, малый прикус, удаление, протезирование).
- Наличие *бруксизма* (скрежетания зубами, особенно по ночам, способного вызвать боль в ВНС).
- Заболевания *уха* (потеря слуха, боль в ушах, головокружение могут указывать на патологию уха, шеи или ВНС).

ИССЛЕДОВАНИЕ

Исследование в покое

Определите и сравните положение обоих ВНС непосредственно перед наружным слуховым проходом. *Припухлость* определяется как округлое выбухание над этим местом. *Эритема* (часто сопровождаемая более распространенной припухлостью) позволяет предположить инфекционный или кристаллический артрит. Попросите больного оскалить зубы и оцените наличие *глубокого прикуса, перекрестного прикуса и латерального смещения челюсти*. Заболевание ВНС в детском возрасте может привести к генерализованной гипоплазии челюсти и скошенному подбородку («*микрогнатия*», рис. 342).



Рис. 342 Микрогнатия.

ИССЛЕДОВАНИЕ ПРИ ДВИЖЕНИИ

Любое движение должно выполняться гладко, плавно и безболезненно. Попросите пациента:

- *широко открыть рот* (рис. 343). Рот должен открываться и закрываться по вертикальной линии. Гипомобильность одного из ВНС приводит к отрывистости движения, с регулярным отклонением челюсти в эту сторону при открывании и отклонении в противоположную сторону при закрывании рта. Значительные колебания из сторону в сторону при открывании или закрывании чаще связаны с нарушением баланса мышц (напр., после хлыстовой травмы шейного отдела позвоночника). В норме челюсть открывается на 3 - 6 см, что достаточно, чтобы ввести два или три согнутых пальца (рис. 343).



Рис. 343 Открытие рта (в норме позволяет вставить три согнутых пальца, поставленных вертикально).

- *Выдвинуть челюсть вперед* (рис. 344). Нижние зубы должны легко располагаться перед верхними, при этом не должно быть бокового смещения.
- *Подвигать челюстью из сторону в сторону* (рис. 345). При выдвинутой челюсти (это обеспечивает больший объем движений) челюсть перемещается в норме на 1-2 см. Поражение ВНС скорее и, в большей мере, приводит к уменьшению латеральных движений, чем вертикальных.

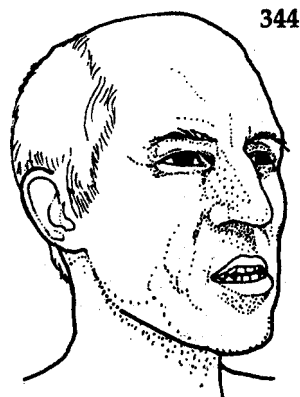


Рис. 344 Выдвижение вперед нижней челюсти.

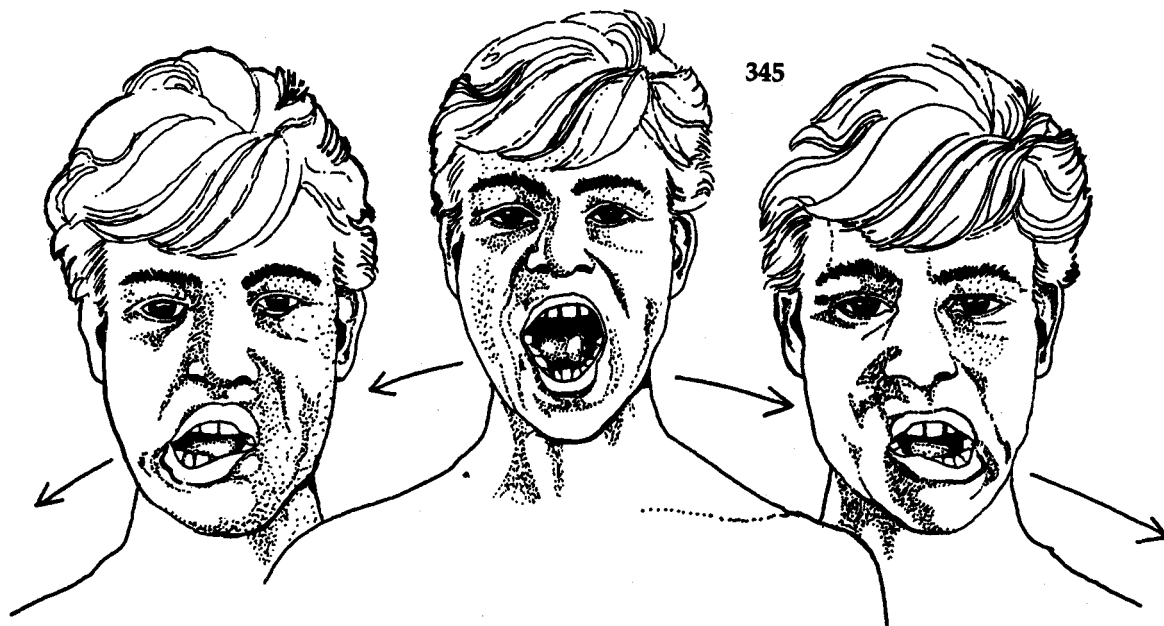


Рис. 345 Боковые движения челюстью,

ПАЛЬПАЦИЯ

Проверьте тыльной поверхностью руки, не повышена ли температура непосредственно впереди наружного слухового прохода. Положите указательные пальцы с двух сторон на ВНС и попросите пациента открыть и закрыть рот: пальпирующие пальцы будут ощущать появление впадинки при перемещении мыщелков вперед. Наличие жидкости или припухания мягких тканей препятствует легкому определению этой выемки и может дополнительно давать симптом баллона (флюктуации). Во время этого движения возможны крепитация и щелчки, причем сравнение движений с двух сторон позволяет определить степень подвывиха. Давление на эту область может быть болезненным.

Пальпация заднего отдела ВНС выполняется при помещении кончиков мизинцев в каждый на-

ружный слуховой проход (ногти обращены назад) и давлении ими вперед, в то время как пациент открывает и закрывает рот (рис. 346). При наличии синовита болезненность при закрывании рта более четко определяется с этой стороны, чем с латеральной.

Резистивное активное (изометрическое) движение выполнить трудно, но оно крайне полезно при разграничении дисфункции мышц от заболевания самого ВНС. Челюсть должна быть в расслабленном (слегка открытом) положении. Оцените:

- *открывание* (основные мышцы - латеральные крыловидные), попросив больного преодолеть усилие, прилагаемое рукой врача к его подбородку в противоположном направлении (вторая рука удерживает голову, не позволяя ей отклоняться назад, рис. 347).
- *Закрывание* (жевательные, височные и медиальные крыловидные мышцы), попросив пациента преодолевать открывающее усилие, прилагаемое рукой врача к жевательной поверхности нижних передних зубов (или подбородку, если зубы больные или отсутствуют), одновременно придерживая второй рукой лоб больного для предотвращения сгибания шеи (рис. 348).

346

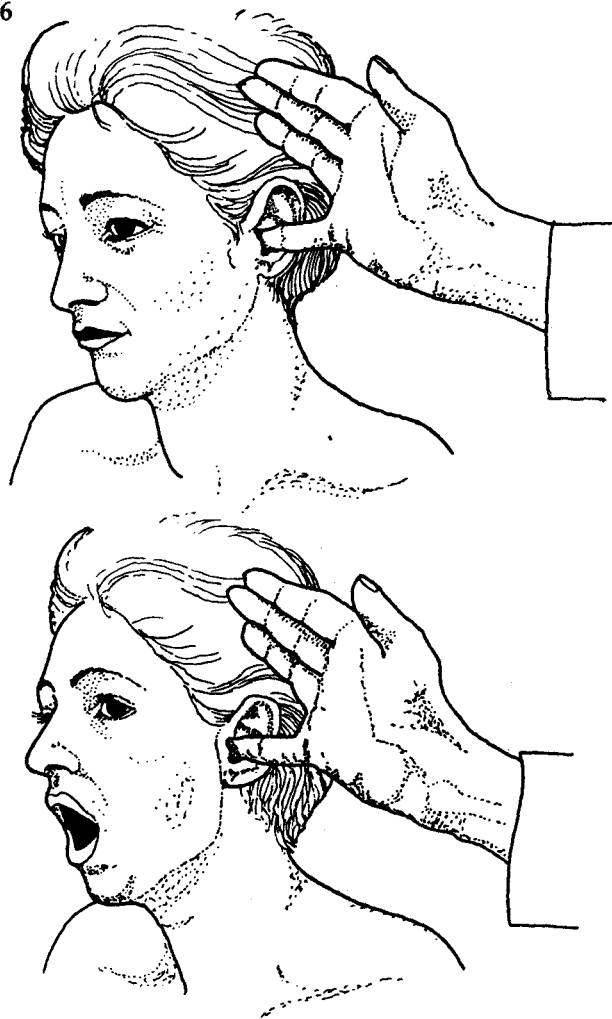


Рис. 346 Пальпация задней стороны ВНС во время открывания и закрывания рта.

347

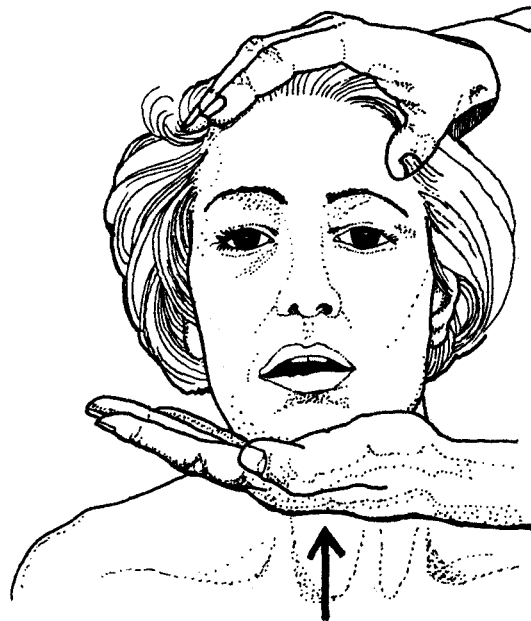


Рис. 347 Резистивное изометрическое открывание рта: врач препятствует больной открыть рот.

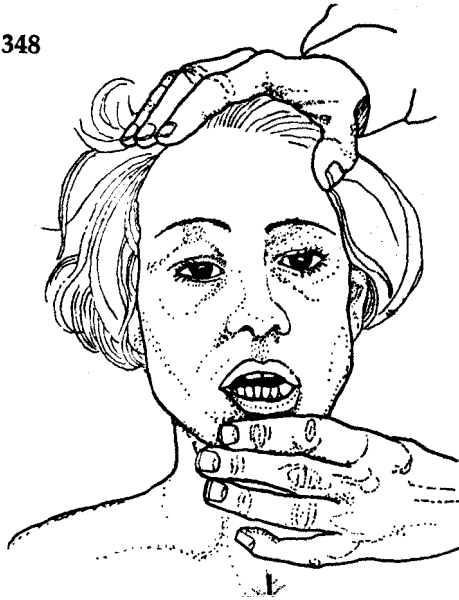

Рис. 348 Резистивное изометрическое закрывание рта: врач мешает пациентке закрыть рот.

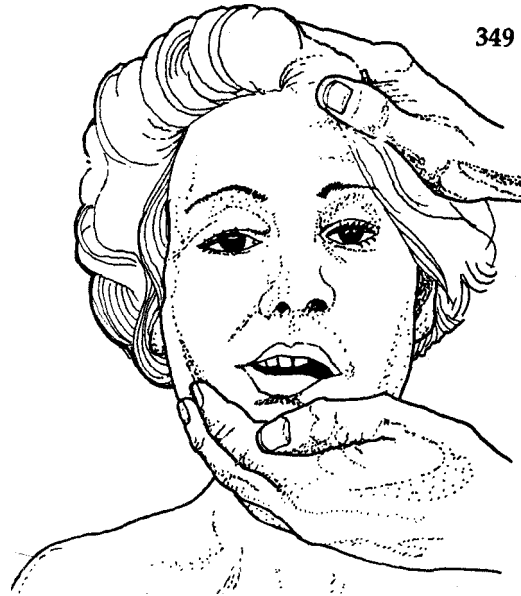

Рис. 349 Резистивная изометрическая латеральная девиация. Врач надавливает своей рукой в направлении, противоположном усилиям больной.

- *Латеральную девиацию* (основные мышцы - ипсилатеральная латеральная крыловидная и контрлатеральная медиальная крыловидная), попросив пациента двигать челюстью в сторону против усиливающегося давления руки врача в противоположном направлении (рис.349).

Латеральные крыловидные мышцы могут быть дополнительно пропальпированы, если поместить палец в перчатке между щекой и верхней десной, и двигать его назад за последний корен-

ной зуб вдоль шейки нижней челюсти. Во время открывания рта латеральная крыловидная мышца напрягается под кончиком пальца врача. Если мышца была травмирована или имеется спазм, то может выявляться боль или болезненность.

При необходимости должно быть проведено исследование и пальпация зубов и десен (напр., кариес, гингивит, потеря или недостаток зубов). Пальпируйте десна и зубы в перчатке, отмечая местную болезненность и легкую кровоточивость десен.

РЕЗЮМЕ ИССЛЕДОВАНИЯ ВИСОЧНО-НИЖНЕЧЕЛЮСТНОГО СУСТАВА

- (1) Исследование в покое (припухлость, эритема, микрогнатия)
- (2) Исследование оскаленных зубов (глубокий, перекрестный прикус, латеральная девиация)
- (3) Исследование при движении
 - широко открыть рот
 - выдвинуть челюсть вперед
 - подвигать челюстью из стороны в сторону
- (4) Пальпация
 - повышение температуры
 - припухлость
 - болезненность (передний и задний отделы)
 - крепитация/щелканье во время движения
- (5) Резистивные активные движения
 - открытие челюсти
 - закрывание челюсти
 - латеральная девиация
- (6) Исследование и пальпация внутри ротовой полости (латеральные крыловидные мышцы, зубы, десна)

УКАЗАТЕЛЬ

- Адвентициозные сумки 130
Акромио-ключичный сустав 63,69
Аксис (C2) 76
Анталгическая походка 24-5,100
Апофизеальные суставы 75-6
Артралгия 9
Артрит 9
Артропатия первого предплюсне-плюсневого сустава 37
Артропатия 9
Атлант 76
Атрофия мышц 15
 кистей 39, 42
 коленного сустава 112-13
Ахилловое сухожилие 125, 127, 134-5
Боковое сжатие плюсневых костей 31
Болезненная дуга 67-8
Болезненность 14
Болезнь Осгуда-Шлаттера 14,115
Боль 10-11,23
 в позвоночнике 80-81
 стрессовая 15
Большеберцово-бедренное сочленение 115-16
Большой палец
 пальпация 47
 Z-образная деформация 39, 41
Бурсит сумки локтевого отростка 56,57,58
Бурсит 9
 вертельный 97, 102
 гусиной сумки
 коленного сустава 112,116
 подвздошно-ягодичный 103
Вальгусная деформация большого пальца 128
Вальгусная деформация коленного сустава 110
Варусная деформация ног 110
Вертлужная впадина 95
Верхний луче-локтевой сустав 53
Височно-нижнечелюстной сустав 137-41
Воспалительные поражения 11, 22
Вращающая манжета плеча 63-4, 71
 повреждение 65, 72
Выпот
 в коленном суставе 13,112
 в плечевом суставе 13, 66
Гиперестезия 86-7
Гипермобильность, генерализованная 18
Голеностопный сустав 123-36
Грудино-ключичный сустав 63, -68-9
Депрессия 11
Дерматомы 7,10
 бедра и тазобедренного сустава 97
 височно-нижнечелюстного сустава 138
 голеней и стоп 127
 коленного сустава 109-10
 конечностей 80
 локтевого сустава 56
 плечевого сустава 65
Деформация
 кистей 39, 41
 коленного сустава 110-11
 локтевого сустава 58,59
 стопы и голеностопного сустава 128
 тазобедренного сустава 100-1
Деформация Шпрингеля 66
Деформация по типу бутоньерки 39, 41
Деформация «петушиный гребень» 128-9
Деформация «шея лебедя» 39, 41
Диартроз (синовиальный сустав) 7-9
Дислокация 9
Дистальные межфаланговые суставы 35
Запястно-пястные суставы (ЗПС) 34
 артропатия первого ЗПС 37
 боковое сжатие 39-40
 пальпация 47
 синовит 39
Изменения глаз 20-1
Изменения кожи 13
 кисти 38, 42
 колена 112
 локтя 57
 позвоночника 82
 стопы 129,130
Инвалидность 11, 17
Ирит, острый 20,21
Исследование, ревматологическое 10
 аспекты 20
 порядок 12
 предварительное 23-32
 распределение находок 22
Капсулит 9
Кисть 33-51
Кифоз 81-2
Коленный сустав 107-122
 выпот 13,112
 деформации 12,111
 симптом баллона 14
Контрактура Дюпюитрена 42
Конъюнктивит 20,21
Косолапость 128
Крепитация 17,59,134
Крестообразные связки 119-21
Крестцово-подвздошные суставы 75-94
 боль 81, 97
Кристаллический синовит 11
Keratoderma blennorrhagica 130
Ладонные пластинки 35
Ладонный подвывих 39-40, 43

Локоть игрока в гольф (медиальный эпикондилит) 56,60
 Локоть теннисиста (латеральный эпикондилит) 56,60
 Локоть 52-61
 Лордоз 81-2
 Лучезапястный сустав 34
 пальпация 44-5
 синовит 38-9
 Маршевый перелом 132
 Межзапястный сустав 34
 Межпозвоночные диски 76-7
 Межпредплюсневые суставы 132
 Межфаланговые суставы 35
 кисти
 деформация 39
 пальпация 46-7
 припухлость 39
 сгибательная контрактура 48-9
 синовит 13, 39
 стопы 124, 133
 Микрогнатия 138
 Миозит 9
 Миопатия 9
 Миотомы 7, 10
 Модифицированный тест Шобера 92
 Молоткообразная деформация пальцев стоп 128
 Моноартрит 9
Meralgia paraesthetica 97
 Нагрузочные тесты 16-17, 31
 Надколенниково-бедренное сочленение 31, 114
 Наклон таза 98-9
 Нарушение сна 11, 19
 Невринома Мортона 126, 133
 Нетрудоспособность 11
 Нижний луче-локтевой сустав 34, 45
 Ногти, изменения 20-21, 38
 стопы 129
 Одевание 23
 Олигоартикулярное поражение 9
 Олигоартрит 9
 Отраженная боль 10
 височно-нижнечелюстной сустав 138
 голеностопный сустав и стопа 127
 коленный сустав 109-10
 позвоночник 81
 Отставание квадрицепса 114-15
 Оценка ходьбы 24-5
 Палец-колотушка 128
 Периартикулярная боль 10
 Плантарный фасциит 134
 Плечевой сустав 63-4, 69-70
 Плечевой сустав 63-73
 артрит 65
 выпот 13, 66
 нестабильность 73-4
 Плече-локтевой (блоковидный) сустав 52
 Плече-лучевой сустав 53
 Плоскостопие 128
 Плюсне-фаланговые суставы 124, 126, 132-3
 Повреждение лучевого нерва 50
 Повреждение медиального мениска 14
 Повреждение слизистой мембраны 20
 Повседневная активность 17
 Повышение температуры 15
 Подвижность 15-17
 Подвывих стопы внутрь 128
 Подвывих стопы наружу 128-9
 Подвывих 9
 Подколенная киста 111
 Подколенная ямка 118-19
 Подошвы 32, 130
 Подтаранный сустав 131
 Подъем выпрямленной ноги 89-91
 Позвонки 75-7
 Позвоночник 75-94
 Полиартрит 9
 Положение конечности 12
 Поражения локтевого нерва 50-1, 59
 Постукивание надколенника 114
 Походка Тренделенбурга 25, 100
 Походка 24-5, 100
 Признаки 12-21
 Припухлость капсулы сустава 14
 Припухлость 11, 13-14
 голеностопного сустава 127
 локтя 58
 колена 112
 рук 39, 42
 тыла кисти 43
 Проксимальные межфаланговые суставы 35
 Разрыв сухожилия разгибателей 43
 Резистивные активные (изометрические) движения 16-17
 височно-нижнечелюстной сустав 140-1
 плечевой сустав 72-3
 Свод стопы 124
 Связки 8
 Симптом Фалена 49
 Симптом Фромана 50-1
 Симптом баллона (флюктуации) 14, 31, 59, 113-14
 Симптом выпячивания 14, 113
 Симптом Тинеля 61
 Симптом треугольника 59
 Симптом «верблюда» 111
 Симптомы 9-11
 Симфизит 97
 Синартроз 7
 Синдром илио-тибиального тракта 117

Синдром канала лучевого нерва 54
Синдром карпального канала 37, 49-50
Синдром круглого пронатора 61
Синдром кубитального канала 61
Синдром медиальной жировой подушки 117
Синдром надмышелкового отростка плеча 61
Синдром переднего межкостного нерва 61
Синдром предплюсневого канала (ущемление заднего большеберцового нерва) 126
Синовиальные суставы 7-9
Синовит луче-локтевого сустава 38-9
Синовит 9
 основные признаки 16
 положение конечности 12
Системное заболевание 11
Скатывание кожного валика 26
Склерит 20, 21
Склеротомы 7, 10
Скованность 11,23
Сколиоз 82
Скрининговое исследование 23-32
Стабильность коллатеральных связок
 локоть 61
 колено 119
Стабильность 17, 49
Стеноз поясничного канала 81
Стопа 123-36
Стрессовая боль 15
Ступеньки 23
Сумки 8
 адвентициозная 130
 голеностопного сустава 125
 коленного сустава 107
 локтевого отростка 56,57,58
 тазобедренного сустава 96
Суставы
 классификация 8
 нормальные 23-4
 поражения, основные признаки 16
 развитие 7-9
 структура 7-9
Суставы задней части стопы 25, 124,126,129
Суставы кисти 34-6
Суставы передней части стопы 25,123-4, 126, 129
Суставы средней части стопы 25,124,126,129
Сухожилия 8
СчетБайтона 18
Тазобедренный сустав 95-106
 внутренняя ротация 31
Тендинит двуглавой мышцы 72
Тендинит 9
Теносиновит де Курвена 17, 36, 37, 49
Теносиновит разгибателей 39, 43
Теносиновит сгибателей 42
Теносиновит 9, 16
 голеностопного сустава 134
 де Курвена 17, 36, 37, 49
 разгибателей 39, 43
 сгибателей 42
ТестЛлахмана 120
Тест МакИнтоша (смещения оси вращения) 121
Тест Мильграма 93
Тест Слокума 120-1
Тест Томаса 101
Тест Тренделенбурга 99
Тест Финкельштейна 17, 49
Тест Гувера 93
Тест натяжения бедренного нерва 89, 91
Тест сдавления межпозвонковых отверстий 93
Тест смещения оси вращения 121
Тест ущемления медиальной синовиальной складки 121
Тест щипкового хвата 61
Тест «тревоги» 74, 121
Узелки Бушара 39-40
Узелки Гебердена 39-40
Узелки 20
Ульнарная девиация 39-40
Ущемление локтевого нерва 61
Ущемление нервного корешка
 локоть 61
 позвоночник 78-80, 89-91
 синдром запястного канала 37, 49-50
 тазобедренный сустав 97
 синдром предплюсневого канала 126
Фиброзно-жировые подушки 125-6
Фибромиалгия 11, 19
Функция 17
Хват 30, 33, 44
Хондропатия 9
Челюсть, движения 139
Щипок 30, 33, 44
Энтезопатия 9
 икроножной мышцы 119
 медиальной коллатеральной связки 117
 мышц задней группы бедра 119
 тазобедренного сустава 97, 102
 сухожилия подколенной мышцы 118
Эпикондилит 56, 60
Эписклерит 20, 21
Эритема 13
 пальмарная 20
 плантарная 130
 височно-нижнечелюстного сустава 138

От редактора

*Уважаемые читатели
и руководители книоторговых организаций!*

Надеемся, что книга, которую вы держите, не только вызвала интерес, но и принесла пользу, дополнив знаний, а может быть и восполнив пробел в этой области медицины. Данчой книгой мы начинаем серию «Медицина XXI века». 3 этой серии запланирован выход книг для специалистов различных областей медицины по темам, меньше всего отраженным Р нашей до сих пор издававшейся литературе, а также требующим внедрения в практику последних достижений медицинской науки. В ближайшее время из печати выйдут следующие книги:

- К «Справочник по ревматологии» Г.П.Матвейков, Н.Ф.Сорока, А.Г.Матвейков. В справочнике описаны важнейшие ревматологические заболевания, подход к их диагностике, лечению и профилактике.
- И «Реабилитация при заболеваниях суставов» М.Браттстрем, перев. с англ. Книга окажет большую помощь как врачам, так и их пациентам в преодолении основных последствий хронических заболеваний периферических суставов и позвоночника.
- **«Введение в электрокардиографию» П.Хуанг, перев. с англ. Руководство дает последовательный подход к интерпретации электрокардиограмм. Прекрасное пособие для самостоятельного освоения ЭКГ.**
- **«Кардиология», 6-е изд. Д.Джулиан и Дж.Кован, перев. с англ. Систематически изложено функционирование сердечно-сосудистой системы в норме и патологии. Отдельные главы посвящены неотложным состояниям в кардиологии и основным группам лекарственных препаратов.**


Издав в 1992 году «Библию по техническому обеспечению Уинна Роша», с успехом разошедшуюся 100-тысячным тиражом, и тем самым избрав направление технической литературы, мы планируем и дальше издавать столь необходимые книги по вычислительной технике, компьютерам, бизнесу, экономике и другие.

*Мы с интересом отнесемся ко всем заявкам
и обращениям, касающимся издания новых книг
по медицине и технике.*

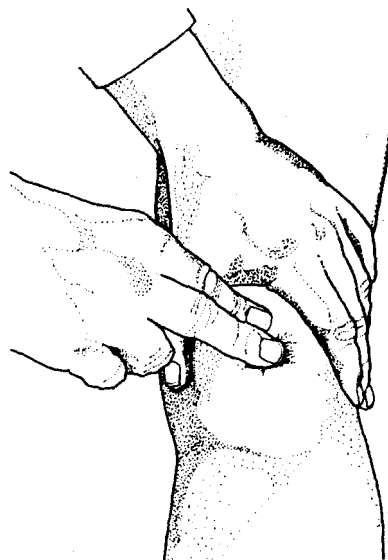
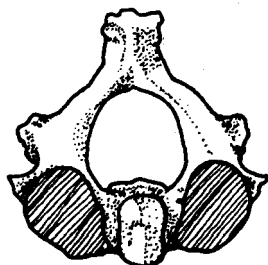
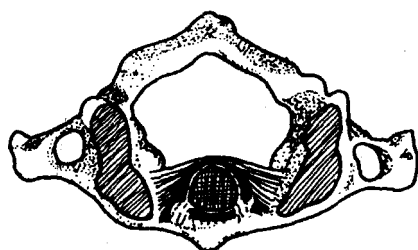
Предлагайте! И мы поддержим Вашу инициативу.

Занимаясь оптовой реализацией своих книг, мы ждем предложений от книоторговых организаций. Предварительную заявку на готовящиеся к печати книги, а также заказы на уже изданные, направляйте по адресу:

- 220029, г.Минск, Коммунальный пер., 3.
Издательский отдел АОЗТ «Тивали».
Тел.: 39-12-27, 68-68-14.
Факс: 39-12-27.



С наилучшими пожеланиями
Вадим ГАВРИЛЕНКО



Более чем в 30% случаев временная нетрудоспособность и в 10% общая инвалидность обусловлены ревматическими заболеваниями. ВОЗ. 1979 г.

«...Одна треть обращающихся за помощью в поликлиники нуждаются в лечении по поводу заболеваний опорно-двигательного аппарата». Академик В. А. Насонова. 1989 г.

ЭТА КНИГА

покажет Вам

- как использовать знания анатомии для диагностики болезней опорно-двигательного аппарата

поможет Вам

- в совершенстве овладеть методами физикального обследования ревматологического больного
- ставить диагноз без привлечения дополнительных методов исследования
- отличить поражения суставов от поражения окружающих тканей
- дифференцировать патологию периферических суставов от поражения позвоночника
- повысить свой профессионализм

Данное издание не имеет аналогов в отечественной литературе